ОБЗОРНЫЕ СТАТЬИ
Review Articles

Обзор
УДК 611.018.53
DOI: 10.14489/lcmp.2023.01.pp.037-049

МОРФОЛОГИЯ НЕЙТРОФИЛЬНЫХ ГРАНУЛОЦИТОВ В НОРМЕ И ПАТОЛОГИИ

Д. Ю. Соснин[1], В. В. Базарный[2]

[1]ФГБОУ ВО «Пермский государственный медицинский университет имени академика Е. А. Вагнера» Министерства здравоохранения Российской Федерации, Пермь, Россия, sosnin_dm@mail.ru
[2]ФГБОУ ВО «Уральский государственный медицинский университет» Министерства здравоохранения Российской Федерации, Екатеринбург, Россия, vlad-bazarny@yandex.ru

Представлен литературный обзор, характеризующий морфологические особенности нормальных нейтрофилов и их изменение при разнообразных заболеваниях. Описаны параметры ядер нейтрофильных гранулоцитов, охарактеризованы изменения ядер охарактеризованы при врожденной и приобретенной патологии. Также приведена характеристика цитоплазмы нормальных нейтрофилов и ее изменения при патологических состояниях. Подробно описаны различные типы цитоплазматических включений, присутствующих в нормальных клетках и формирующихся как при наследственных, так и приобретенных заболеваниях. Обсуждаются проблемы клинико-диагностического значения изменений морфологии нейтрофилов.

Ключевые слова: нейтрофилы, мазок периферической крови, ядра нейтрофилов, цитоплазматические включения, морфологические особенности нейтрофилов.

Для цитирования: Соснин Д.Ю., Базарный В.В. Морфология нейтрофильных гранулоцитов в норме и патологии (обзор литературы) // Лабораторная и клиническая медицина. Фармация. 2023. Т. 3, № 1. С. 37 – 49. DOI: 10.14489/lcmp.2023.01.pp.037-049

Review

MORPHOLOGY OF NEUTROPHIL GRANULOCYTES IN NORM AND PATHOLOGY

D. Yu. Sosnin[1], V. V. Bazarnyi[2]

[1]E. A. Vagner Perm State Medical University, Perm, Russia,
[2]Ural State Medical University, Ekaterinburg, Russia

A literature review describing the morphological features of normal neutrophils and their changes in various diseases is presented. Parameters of neutrophil granulocyte nuclei are described, changes in nuclei are characterized in congenital and acquired pathology. The characteristics of the cytoplasm of normal neutrophils and its changes in pathological conditions are also given. Various types of cytoplasmic inclusions present in normal cells and formed in both hereditary and acquired diseases are described in detail. The problems of clinical and diagnostic significance of changes in the morphology of neutrophils are discussed.

Key words: neutrophils, peripheral blood smear, neutrophil nuclei, cytoplasmic inclusions, morphological features of neutrophils.

For citation: Sosnin DYu, Bazarnyi VV. Morphology of neutrophil granulocytes in norm and pathology (literature review). *Laboratory and Clinical Medicine. Pharmacy.* 2023;3(1):37-49. (In Russ). DOI: 10.14489/lcmp.2023.01.pp.037-049

Исследование морфологии клеток крови не утратило своей актуальности несмотря на бесспорные успехи технологий, использующихся при автоматизированном анализе крови [1 – 3]. Микроскопический анализ клеток крови до сих пор является эталонным методом, так называемым «золотым стандартном», с которым сравниваются результаты дифференциального подсчета различных клеток различными приборами (гематологическими анализаторами, системами идентификации клеток по цифровым препаратам) [3, 4].

Залогом успешного выполнения микроскопии окрашенного мазка крови являются знание сотрудниками *клинико-диагностических лабораторий* (*КДЛ*) особенностей морфологии клеток крови. Эти знания позволяют проводить правильную идентификацию клеток крови и корректно интерпретировать клинико-диагностическое значение обнаруженных изменений [1, 3, 5]. Также важны данные знания при разработке систем, основанных на использовании искусственного интеллекта [1, 6, 7]. Важно учитывать, что некоторые морфологические особенности нейтрофилов могут быть как реактивными, так и выступать в качестве признака генетической аномалии или заболевания [3, 8, 9].

Нейтрофильные гранулоциты являются наиболее частыми лейкоцитами периферической крови взрослого человека. На их долю приходится более 60 – 70 % от количества всех лейкоцитов [1, 8, 10]. Типичный сегментоядерный нейтрофил представляет собой клетку округлой формы, диаметром 8 – 12 мкм [1, 3, 9].

Описаны изменения размеров нейтрофилов, заключающиеся в появлении в крови макроформ этих клеток. Приобретенный макроцитоз нейтрофилов наблюдается при *миелодиспластическом синдроме* (*МДС*), хронической инфекции, лечении цитокинами и факторами роста, в частности *гранулоцитарным колониестимулирующим фактором* (*Г-КСФ*), а также при мегалобластных анемиях [11, 12]. Кроме того, подобные изменения иногда встречаются у практически здоровых лиц. В последнем случае макроцитоз нейтрофилов может быть проявлением наследственной аномалии [8, 11, 12].

Характеристика формы ядра нейтрофила зависит от стадии созревания клетки. У миелоцита, последней клетки способной к делению, ядро округлое. В дальнейшем на стадии созревания клеток: метамиелоцита (юного нейтрофила), палочкоядерного и сегментоядерного нейтрофила ядро приобретает форму жгута, и в нем формируются перетяжки, делящие ядро на сегменты (рис. 1).

Обычно ядро зрелой клетки – сегментоядерного нейтрофила характеризуется наличием 3–4 сегментов. При этом толщина самой широкой части ядра в 3 раза превышает толщину самой узкой части ядра (намечающейся перемычки), что является критерием, дифференцирующим сегментоядерные нейтрофилы от палочкоядерных. При окраске по Романовскому ядро окрашивается в сине-фиолетовый цвет, а цитоплазма – в розовый [3, 9]. В цитоплазме нейтрофилов относительно мало митохондрий, рибосом, комплекс Гольджи невелик, эндоплазматический ретикулум редуцирован. Главный источник энергии для реакций обмена веществ – гликоген, основная форма метаболизма – анаэробный распад углеводов (гликолиз). В процессе фагоцитоза и метаболического респираторного взрыва при участии гексозомонофосфатного шунта потребляется до 30 % метаболизированной глюкозы [1, 3].

Нейтрофилы характеризуются относительно коротким периодом циркуляции в периферической крови, составляющим 2–3 дня (до 4 суток), что обусловлено генетически детерминированным апоптозом.

Рис. 1. Схема сегментации ядра нейтрофила
Fig 1. The scheme of segmentation of the neutrophil nucleus

Эти клетки рассматриваются как первая линия защиты от внешних и внутренних агентов. При этом важным для практики является правильная оценка морфологии этих клеток, выявление диагностически важных признаков [1].

В общих чертах выявляемые изменения могут быть классифицированы на:

- изменения морфологии ядер нейтрофилов;
- морфологические изменения цитоплазмы.

Изменения ядер нейтрофилов чаще проявляются в гипосегментаци ядра и обычно сопровождается сдвигом лейкоцитарной формулы влево, появлением в крови менее зрелых форм нейтрофилов (палочкоядерных нейтрофилов, метамиелоцитов, миелоцитов, промиелоцитов). Выраженная гипосегментация ядер лейкоцитов, отражающая реактивные изменения лейкоцитов, наблюдается при инфекционных процессах. Появление менее зрелых по морфологическим признакам нейтрофилов также наблюдается при онкогематологических заболеваниях, особенно при хронических миелопролиферативных заболеваниях [1, 3, 13]. В этих случаях в периферической крови появляются не только сегментоядерные и палочкоядерные нейтрофилы, но и метамиелоциты, миелоциты, промиелоциты и даже миелобласты.

Противоположный сдвиг – сдвиг вправо не сопровождается появлением каких-либо клеток, а характеризуется гиперсегментацией ядер зрелых нейтрофилов, для его объективизации рекомендуется использовать индекс сегментации ядер нейтрофилов [1, 3, 14]. В практической работе сотрудники лаборатории используют более простой и удобный критерий сдвига вправо: если на 100 нейтрофилов приходится 3 и более клетки с 5 сегментами в ядре или хотя бы один нейтрофил с 6 сегментами в ядре, то можно сформулировать заключение о гиперсегментации нейтрофилов.

Увеличение индекса сегментации наблюдается при заболеваниях, характеризующихся формированием мегалобластного кроветворения, как, например, при B12-дефицитной и фолатдефицитной анемии, а также при наследственных заболеваниях (синдром Леша–Нихана) или при приеме цитостатических препаратов [15 – 17]. Также гиперсегментация ядер нейтрофилов может наблюдаться при хронической инфекции, болезнях печени, уремии [1, 3].

Однако следует учитывать, что изменение сегментированности ядер лейкоцитов может отражать не только какое-либо патологическое состояние, но и быть конституциональной особенностью организма.

Так описана наследственная гиперсегментация ядер нейтрофилов, протекающая доброкачественно и не требующая какой-либо коррекции [18]. Следует подчеркнуть, что гиперсегментация при наследственной гиперсегментации нейтрофилов, в отличие от гиперсегментации при мегалобластном гемопоэзе, не сопровождается увеличением размера (объема) лейкоцитов, а также изменением морфологии и других форменных элементов: формированием смешанного анизоцитоза с макроцитозом эритроцитов, присутствием в них включений, тенденцией к тромбоцитопении, увеличением размера (объема) лейкоцитов [1, 3].

Противоположным явлением считается гипосегментация ядра нейтрофилов. Наиболее известна наследственная гипосегментация ядер лейкоцитов (аномалия Пельгера; аномалия Пельгера–Хьюита) [19, 20].

Аномалия Пельгера – (Пельгера–Хьюэта) – представляет пример доброкачественно протекающего наследственного заболевания, при котором нарушена сегментация ядер гранулоцитов. Эта аномалия ядер лейкоцитов была впервые описана в 1928 году врачом Карлом Пельгером в мазках крови у больных с тяжелой диссеминированной формой туберкулеза. Позднее, в 1932 году, подобные изменения были описаны и у здоровых людей Г. Хьюэтом.

Основные морфологические признаки характеризуют изменения ядер гранулоцитов и проявляются гипосегментацией ядер гранулоцитов. При гомозиготном состоянии генома при данной аномалии ядра приобретают округлую или овальную форму (рис. 2 (2)). Для более частого варианта – гетерозиготного носительства дефектного гена характерно присутствие двудольчатых ядер, по форме напоминающих пенсне (рис. 2 (1)). Аномалия Пельгера–Хьюэта характеризуется также изменением структуры хроматина, который приобретает грубоглыбчатый характер с тенденцией к пикнозу хроматина. При этом созревание и структура цитоплазмы не изменяются. Эти изменения наблюдаются не только в нейтрофилах, но и характерны для подавляющего большинства клеток крови (рис. 2 (3)).

Различают истинную (наследственную) и приобретенную (псевдопельгероидную) форму аномалии Пельгера [3, 19].

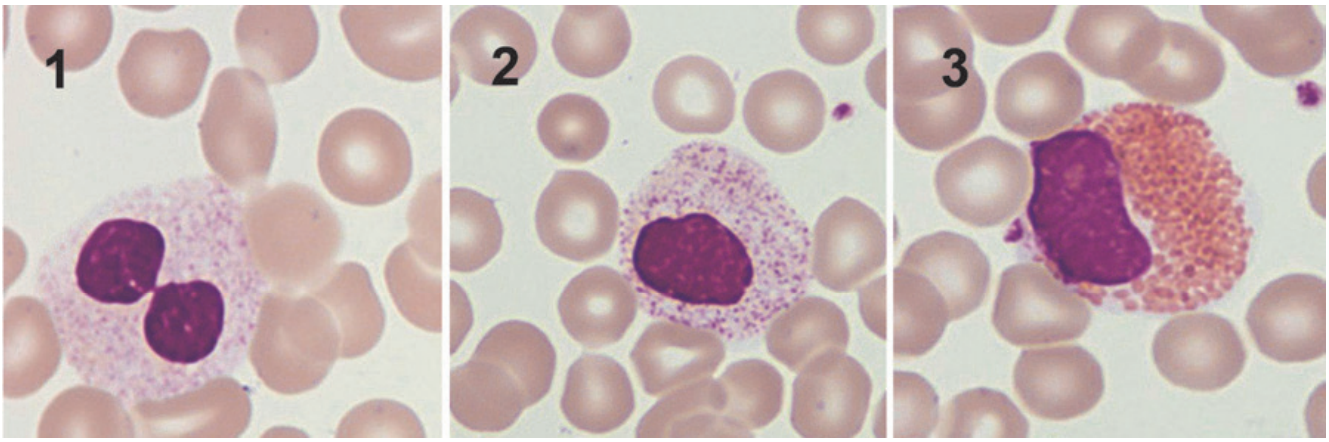

Рис. 2. Типичная форма ядра нейтрофилов, наблюдаемая у гетерозиготных носителей мутации, проявляется в форме пенсне (1). У гомозиготных носителей мутации ядро приобретает округлую форму (несегментированное ядро): нейтрофилы (2) и эозинофилы (3)
(фото из открытого источника http://haematologyetc.co.uk/Pelger-Hu%C3%ABt_anomaly)
Fig. 2. The typical shape of the neutrophil nucleus observed in heterozygous carriers of the mutation is manifested in the nucleus in the form of pince-nez (1). In homozygous carriers of the mutation, the nucleus looks like a rounded nucleus (non-segmented nucleus): neutrophils (2) and eosinophils (3)
(photo from an open source http://haematologyetc.co.uk/Pelger-Hu%C3%ABt_anomaly)

Истинная форма носит наследственный характер. Ее формирование связано с генетическим дефектом рецептора ядерной мембраны (LBR) на хромосоме 1q41-43. Этот белок контролирует распределение гетерохроматина по периферии ядерной мембраны и поддержание формы ядра, участвуя тем самым в организации архитектуры ядра. При снижении концентрации белка LBR наблюдается гипосегментация ядер. Показано, что в тех случаях, когда количество белка LBR составляло примерно половину от нормального содержания (у гетерозигот), ядро нейтрофилов сегментируется в форме пенсне. Почти полное отсутствие этого белка при гомозиготном состоянии сопровождается отсутствием сегментации ядер лейкоцитов [21].

Приобретенные же формы возникают при тяжелых инфекциях (вирусные инфекции, системные заболевания, туберкулез, пневмония) и ряде гематологических заболеваний (острый лейкоз, хронические миелопролиферативные заболевания, МДС), поэтому относительно их развития существует несколько гипотез. Согласно одной из них предполагается клональная пролиферация лейкоцитов с приобретенной мутацией гена LBR, что обусловлено опухолевой трансформацией клеток. Другая теория базируется на изучении данных псевдопельгеровских клеток с помощью электронной микроскопии. Исследования продемонстрировали, что в 98% случаев в клетках были обнаружены признаки апоптоза, а не нарушения созревания. По данным литературы, псевдопельгеризация нейтрофилов рассматривается гематологами как наиболее ранний предиктор МДС и значимый маркер неблагоприятного прогноза [3, 8].

От истинных сегментов нейтрофилов следует отличать формирующиеся в форме мелких сегментов неактивные Х-хромосомы у женщин. В мазках такая неактивная Х-хромосома выглядит в виде ядерного придатка размером 1,5 мкм, соединенного с ядром нитевидным мостиком. Такие морфологические образования могут быть обнаружены в нейтрофилах крови женщин как узелки Sessile, а также у мужчин с синдромом Кляйнфельтера (Klinerfelter).

Кроме изменений сегментированности ядер лейкоцитов, в редких случаях в мазках периферической крови можно наблюдать явления фрагментации ядер лейкоцитов на несколько изолированных фрагментов. Эти изменения являются проявлением апоптоза и завершающей стадией процессов кариопикноза и кариорексиса (рис. 3).

Следует подчеркнуть, что подобные изменения могут возникать при длительном хранении (более 3 ч), перед приготовлением мазков, проб крови. А также могут встречаться в крови пациентов, получающих химио- и(или) лучевую терапию (рис. 4).

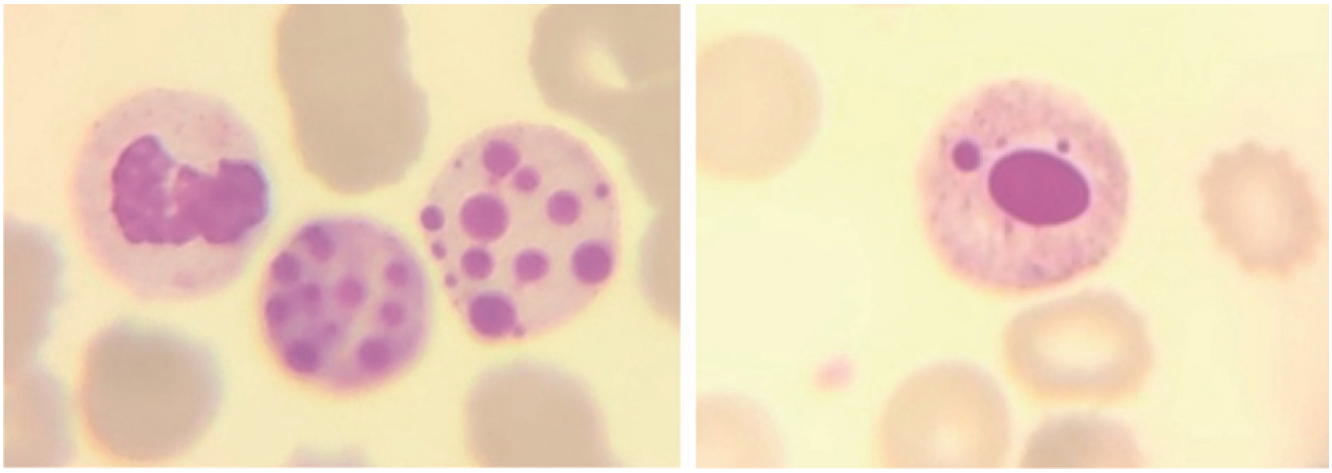

Рис. 3. Апоптоз лейкоцитов (окраска Май-Грюнвальда–Гимзы, x1000)
(фото из группы https://vk.com/popular_laboratory предоставлены пользователем Зарема Феттаева)
Fig. 3. Apoptosis of leukocytes (May-Grunwald–Giemse color, x1000)
(photo from the group https://vk.com/popular_laboratory provided by the user Zarema Fettayeva)

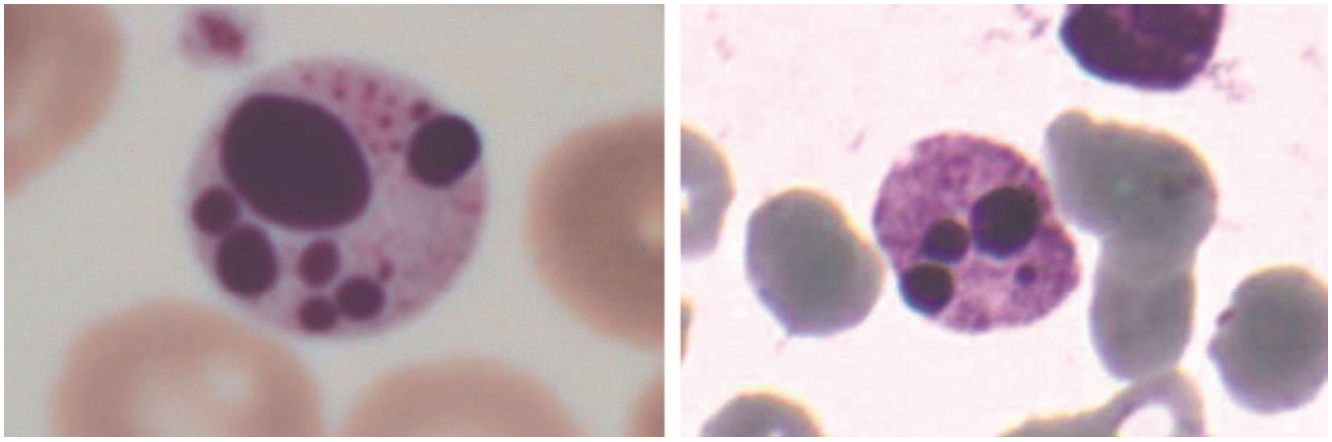

Рис. 4. Апоптоз ядер нейтрофилов
(слева – фото из открытого источника http://haematologyetc.co.uk/Apoptotic_neutrophils;
справа – собственное изображение, получено с помощью
сканера-анализатора мазков периферической крови Vision Hema®)
Fig. 4. Apoptosis of neutrophil nuclei
(left photo from an open source http://haematologyetc.co.uk/Apoptotic_neutrophils;
on the right – the own image was obtained using the Vision Hema® peripheral blood smear scanner analyzer)

Подобные клетки не учитываются при подсчете лейкоцитарной формулы. При большом количестве таких клеток следует выполнить повторный забор крови с приготовлением *ex temporae* мазков крови.

Сложно сказать, из каких клеток формируют подобные объекты. Они могут быть как результатом апоптоза мононуклеаров, в частности лимфоцитов, но наиболее вероятно, что подобные объекты формируются в результате кариорексиса и фрагментации ядер нейтрофилов. В пользу данного утверждения свидетельствуют короткий период циркуляции нейтрофильных гранулоцитов в периферической крови, после которого они должны подвергнуться разрушению, и наблюдение формирования подобных клеток в гнойных экссудатах (рис. 5).

Относительно редким вариантом патологии ядра нейтрофилов является формирование кольцевидных ядер (рис. 6). Как исключительно редкая находка они могут встречаться в крови здоровых людей, без отягощенного анамнеза. Но чаще наблюдаются при злоупотреблении алкоголем, при остром миелобластном лейкозе, хронических миелопролиферативных заболеваниях, а также при МДС [1, 3, 8].

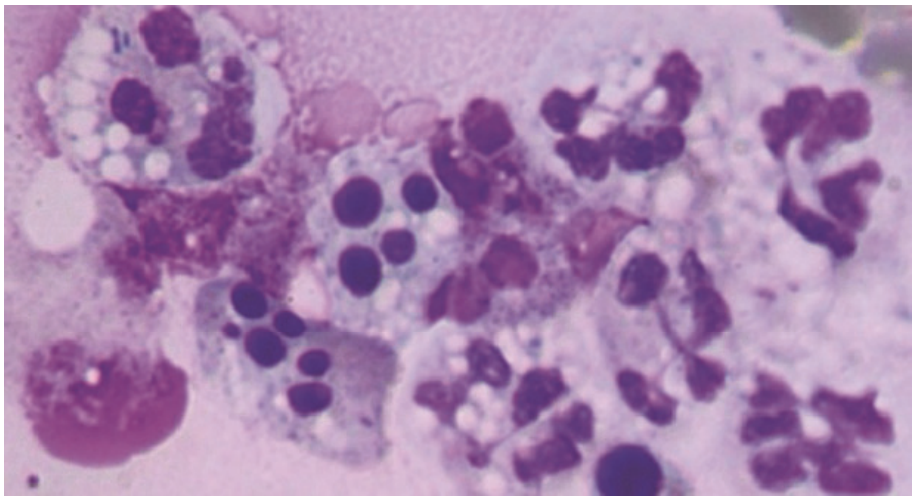

Рис. 5. Изменение клеток в гнойных экссудатах (окраска Май-Грюнвальда–Гимзы, x1000)
(собственное фото, изображение получено с помощью сканер-анализатора мазков периферической крови Vision Hema®)
Fig. 5. Cell changes in purulent exudates (May-Grunwald–Giemse stain, x1000)
(own photo, image obtained using the Vision Hema® peripheral blood smear scanner analyzer)

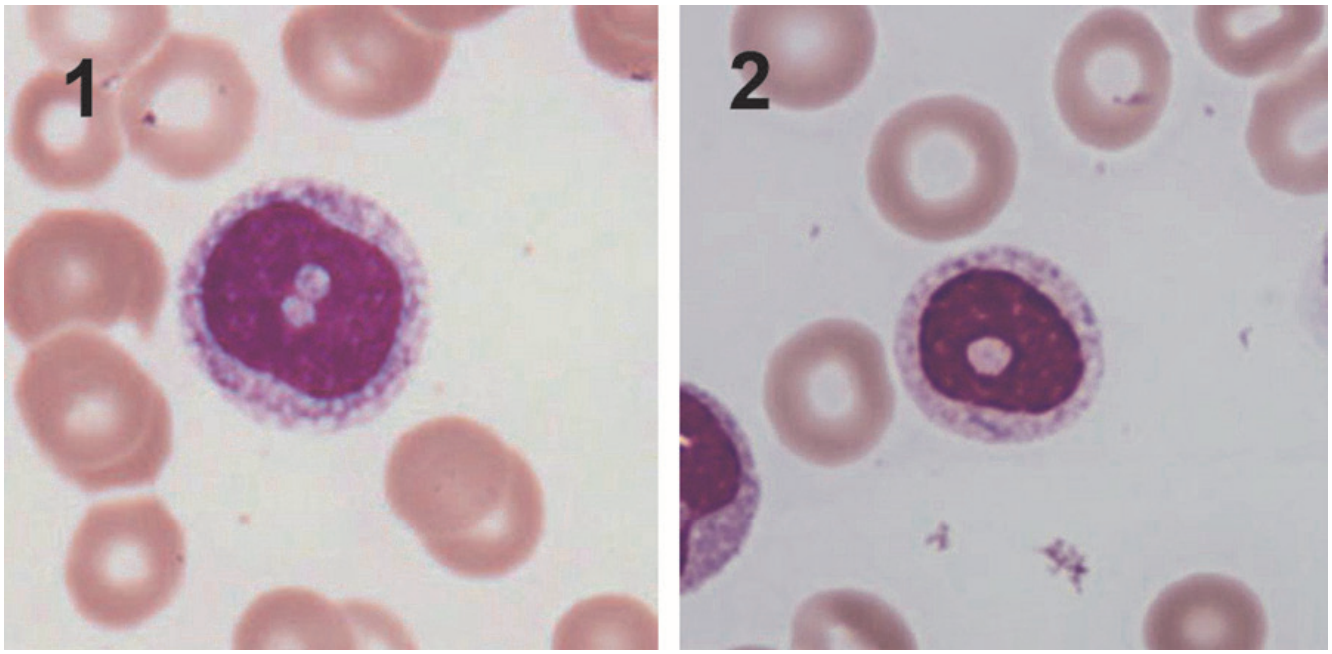

Рис. 6. Кольцевидная деформация ядер нейтрофилов, частый признак МДС, который тесно связан с уменьшением доли ядра, клетки обычно демонстрируют и другие диспластические признаки
(фото из открытого источника http://haematologyetc.co.uk/Ring_nuclei)
Fig. 6. Annular deformation of neutrophil nuclei, a frequent sign of MDS, which is closely associated with a decrease in the proportion of the nucleus, cells usually show other dysplastic signs
(photo from an open source http://haematologyetc.co.uk/Ring_nuclei)

Еще одной редкой аномалией ядер лейкоцитов является кистевидная, или пучковая деформация ядер нейтрофилов. Она характеризуется деформацией ядра с формированием гиперсегментированных выпячиваний, напоминающих гроздь или кисть (рис. 7). Данные изменения описаны при гипертермии свыше 41 °C, причиной которой могут быть: тепловой удар, геморрагический шок, энцефалопатический синдром, аутоиммунный энцефалит, злокачественная гипертермия, а также передозировка метамфетамина или кокаина [22]. Перегрев крови так же возможен при транспортировке образцов до лабораторного исследования.

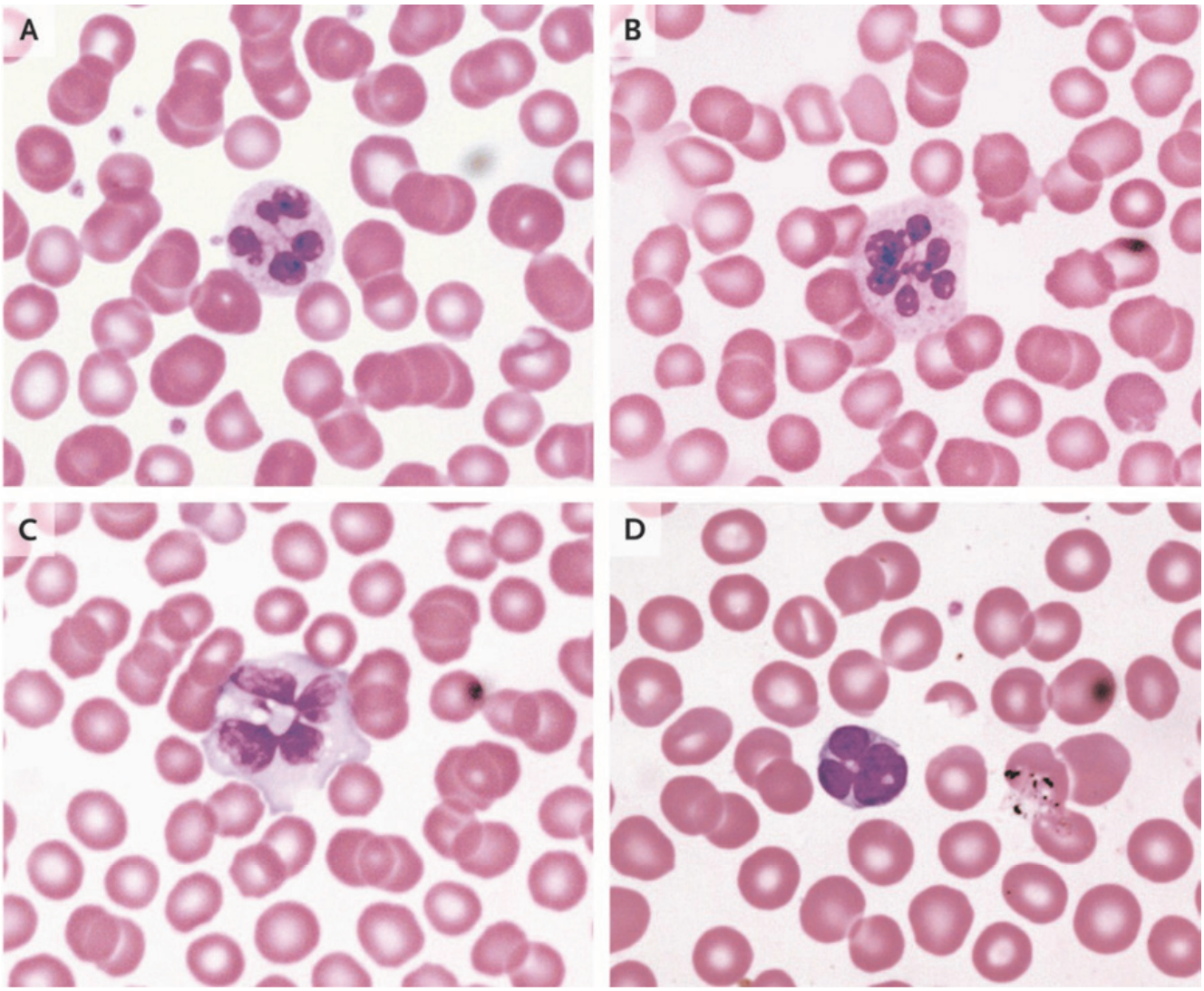

Рис. 7. Кистевидные ядра при гипертермии:
A, B – у нейтрофилов; C – у моноцита; D – у лимфоцита [22]
Fig. 7. Carpal nuclei in hyperthermia:
A, B – in neutrophils; C – in monocytes; D – in lymphocytes [22]

Изменения цитоплазмы нейтрофилов достаточно разнообразны и для краткости могут быть сведены к:

- усилению, ослаблению и появлению аномальной грануляции цитоплазмы;
- вакуолизации цитоплазмы;
- появлению необычных включений (микроорганизмов, пигментов, паразитов, форменных элементов) в цитоплазму.

Наиболее известным изменением морфологии цитоплазмы нейтрофилов является формирование *токсической* (токсогенная) *зернистости нейтрофилов* (*ТЗН*) [1, 3, 8]. Гипергранулярность нейтрофилов (токсогенная зернистость) представляет собой первичную азурофильную зернистость в нейтрофилах, сформировавшуюся в ходе неправильного созревания гранул первичной азурофильной зернистости, что проявляется в виде нарушения интенсивности окрашивания данных гранул [9]. При морфологической оценке – зернистость выглядит более базофильной и грубой, чем обычная зернистость. Она наблюдается при тяжелой инфекции, интоксикации, токсикозе беременных, лекарственной (цитостатической) терапии, при этом нередко появляется раньше ядерного сдвига влево [1, 3].

По современным представлениям ТЗН является проявлением белковой дистрофии, т.е. физико-химических изменений белковой структуры жидкой части цитоплазмы (коагуляция белка

под влиянием продуктов интоксикации и агломерация продуктов вокруг обычных нейтральных гранул). Ее нарастание при гнойно-септических заболеваниях, крупозной пневмонии, скарлатине и ряде других воспалительных заболеваниях указывает на прогрессирование патологического процесса и возможность неблагоприятного исхода. ТЗН появляется при различных повреждениях тканей, выражена при распаде опухолевой ткани под влиянием лучевой терапии. Важное значение этот признак имеет в диагностике острых хирургических заболеваний органов брюшной полости (например, гангренозного аппендицита, протекающего с незначительно повышенной температурой тела и нередко при отсутствии лейкоцитоза). Токсогенная зернистость обнаруживается при нормальной беременности и терапии цитокинами [1, 23].

Противоположным, токсогенным изменением нейтрофилов является гипогрануляция нейтрофилов. Морфологически данный феномен проявляется в скудном содержании гранул в нейтрофилах. Данный феномен наиболее часто обнаруживается при развитии МДС [3, 8].

Следует подчеркнуть, что выявление ТЗН и гипогрануляции нейтрофилов в большей степени определяется опытом специалиста, а также правильностью и качеством окраски препаратов крови.

Еще одним проявлением патологической грануляции цитоплазмы нейтрофилов служит формирование телец Князькова–Деле или просто телец Деле (Dolhe). По морфологии они представляют собой небольшие бледно-синие включения в цитоплазме, локализующиеся на периферии клетки [1, 3, 8]. Также предполагается, что данные тельца могут являться следствием белковой дистрофии. Могут наблюдаться при длительно текущих инфекциях, туберкулезе, химиотерапии, а также описаны у беременных [24]. Часто в таких случаях тельца Деле сложно обнаружить на фоне цитоплазмы, содержащей токсическую зернистость, необходима тщательная оценка морфологии клеток.

Однако данные тельца также известны как признак наследственных заболеваний. В частности, они наблюдаются у пациентов с тромбоцитопатией Мэя–Хегглина [25 – 27].

Близки к тельцам Деле зерна Амато, описанные в единичных публикациях. По морфологии они практически соответствуют описанию телец Князькова–Деле и, вероятно, представляют эти включения, описанные другими авторами. Так же как тельца Князькова–Деле, зерна Амато наблюдаются при тяжелых инфекциях, в частности при скарлатине.

При наследственной аномалии Альдера–Райли цитоплазма нейтрофилов содержит многочисленные темно-сиреневые гранулы, состоящие из кислых мукополисахаридов. Наблюдается при генетическом мукополисахаридозе типа Гурлера, Гунтера и Мароте–Лами.

Синдром Чедиака–Хигаши – редкое аутосомно-рецессивное заболевание [28], проявляющееся наличием включений в лейкоцитах, которые впервые в 1943 году описали кубинский врач Алехандро Моисес Чедиак и японский педиатр Отоката Хигаши. При внешнем осмотре пациентов с указанным синдромом часто обнаруживают частичную гипопигментацию глаз и кожи, повышенную склонность к кровотечениям и повышенную восприимчивость к инфекциям. При данном заболевании вследствие мутации гена LYST, регулирующего транспорт лизосом, в цитоплазме нейтрофилов формируется небольшое количество существенно увеличенных гранул [29]. Некоторые из них имеют гигантский размер и причудливую форму. Они могут содержаться также в лимфоцитах и других клетках крови (эозинофилах, моноцитах и некоторых лимфоцитах) (рис. 8).

В редких случаях может наблюдаться формирование псевдогранул, имитирующих синдром Чедиака–Хигаши (редкие гранулы, характеризуются грубыми очертаниями, не сливаются, напоминают таковые при синдроме Чедиака–Хигаши). Подобные гранулы, имитирующие синдром Чедиака–Хигаши, могут наблюдаться при остром лейкозе, хроническом миелолейкозе или МДС. В отличие от синдрома Чедиака–Хигаши, подобные гранулы наблюдают в нейтрофилах, но не регистрируются в лимфоцитах.

Палочки Ауэра представляют собой единичные или реже множественные, окрашенные в красный цвет, обычно игольчатые или тупые стержни в цитоплазме миелоидных клеток. Хотя обычно они встречаются в бластных клетках или промиелоцитах миелоидных лейкозов, палочки Ауэра в некоторых случаях могут встречаться и в нейтрофилах.

Значительно реже описывается ослабление выраженности грануляции цитоплазмы – гипогрануляция цитоплазмы нейтрофилов.

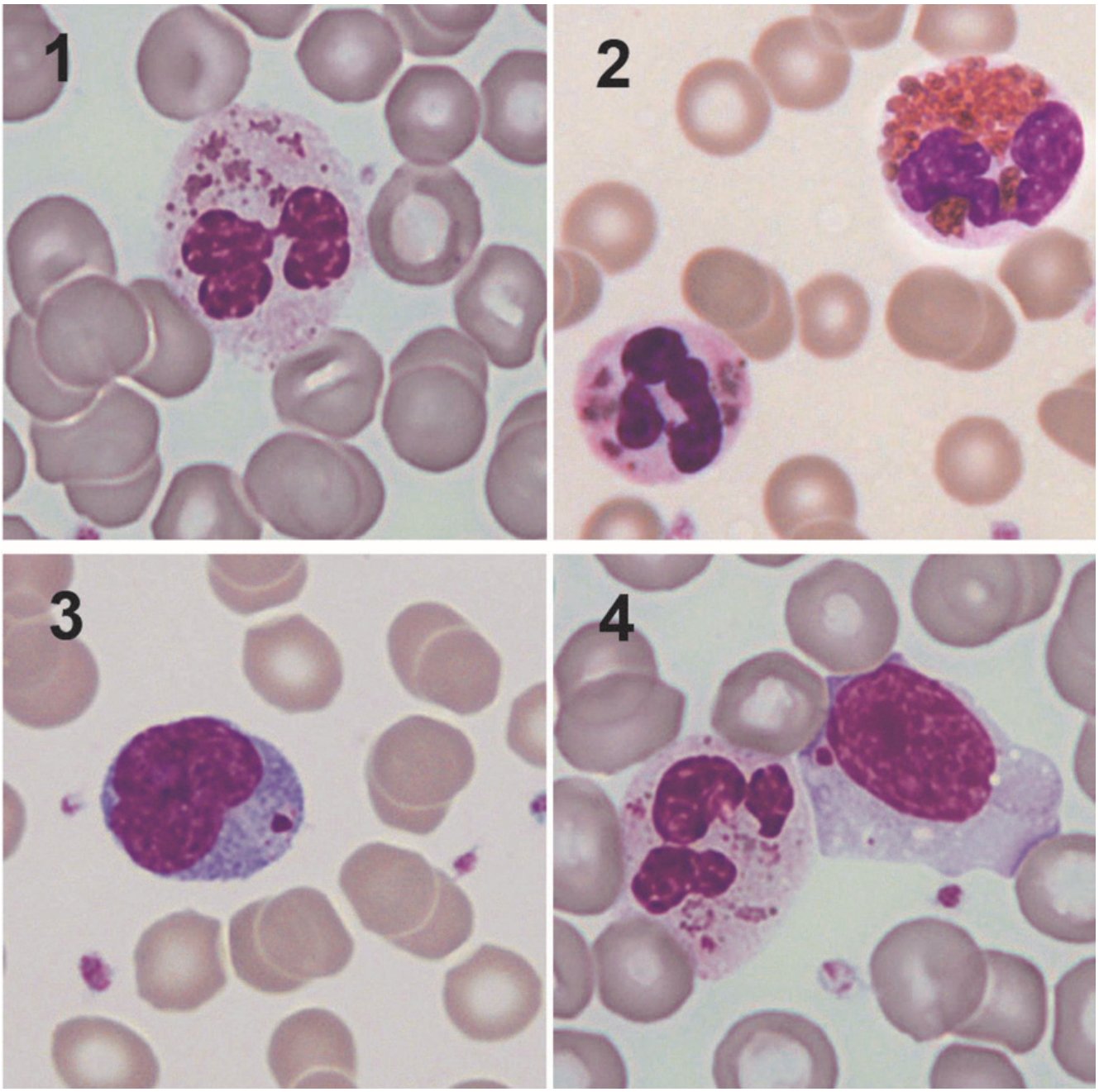

Рис. 8. Тельца Чедиака–Хигаши
(фото из открытого источника http://haematologyetc.co.uk/Ch%C3%A9diak-Higashi_syndrome)
Fig. 8. Chediak–Higashi corpuscles
(photo from an open source http://haematologyetc.co.uk/Ch%C3%A9diak-Higashi_syndrome)

Еще одним проявлением дистрофических изменений в цитоплазме является ее вакуолизация. Цитоплазматические вакуоли наблюдаются реже, чем ТЗН, часто сочетаются с присутствием ТЗН и тельцами Деле и свидетельствует о более тяжелом течении инфекционного процесса. При остром сепсисе, вызванном анаэробной инфекцией, и выраженном лейкоцитозе наблюдается вакуолизация практически всех нейтрофилов [1, 3, 8]. Вакуолизация нейтрофилов встречается при интоксикации этанолом. При цитохимическом исследовании вакуолизация цитоплазмы представляет собой результат жировой дистрофии клеток.

Кроме приобретенной формы вакуолизации цитоплазмы, указывающей на тяжелый инфекционный процесс, описана семейная вакуолизация лейкоцитов – аномалия Джордана (Jordan) [30, 31].

Основной функцией нейтрофилов является антибактериальная защита. Они фагоцитируют бактерии, уничтожая их в лизосомах. При ряде инфекционных заболеваний возможно обнаружение фагоцитированных микроорганизмов и паразитов в лейкоцитах. Наиболее часто фагоцитированные микроорганизмы обнаруживаются в цитоплазме моноцитов/макрофагов. Подобные включения могут быть обнаружены и в нейтрофилах. Однако последние встречаются значительно реже. Это обусловлено коротким периодом циркуляции нейтрофилов в периферической крови, при котором даже в случае незавершенного фагоцитоза микро-организма последний не успевает размножиться в цитоплазме клетки.

В определенных условиях нейтрофилы способны к захвату клеток крови: эритроцитов и тромбоцитов. Это наблюдается при инфекциях, *аутоиммунной гемолитической анемии* (*АИГА*), переливании несовместимой крови, в мазках из лейкоконцентрата.

Возможен фагоцитоз тромбоцитов нейтрофилов, данный процесс наблюдается исключительно в ЭДТА-стабилизованных образцах крови. Как правило, в данных образцах крови наблюдается формирование тромбоцитарного сателлизма, проявляющегося в адгезии и агрегации тромбоцитов вокруг нейтрофилов. Вокруг других лейкоцитов агрегация либо наблюдается крайне редко, либо не обнаруживается. Описан также фагоцитоз эритроцитов нейтрофилами.

Крайне редким видом включений в нейтрофилы является криоглобулин, нами найдены единичные публикации по данной проблеме [32]. Криоглобулин в препаратах периферической крови выглядит как глобулы бесструктурной субстанции различного размера, но обычно несколько превышающие размер эритроцита (рис. 9). Описан фагоцитоз криоглобулина нейтрофилами (рис. 9) [32].

Вероятно, данный феномен близок к LE-феномену, формирующему *in vitro*. При его исследовании наблюдаются формирование гематоксилиновых телец и их фагоцитоз нейтрофилами с формированием LE-клеток.

Таким образом, морфологический анализ нейтрофилов крови характеризуется высокой информативностью и клинико-диагностическим значением.

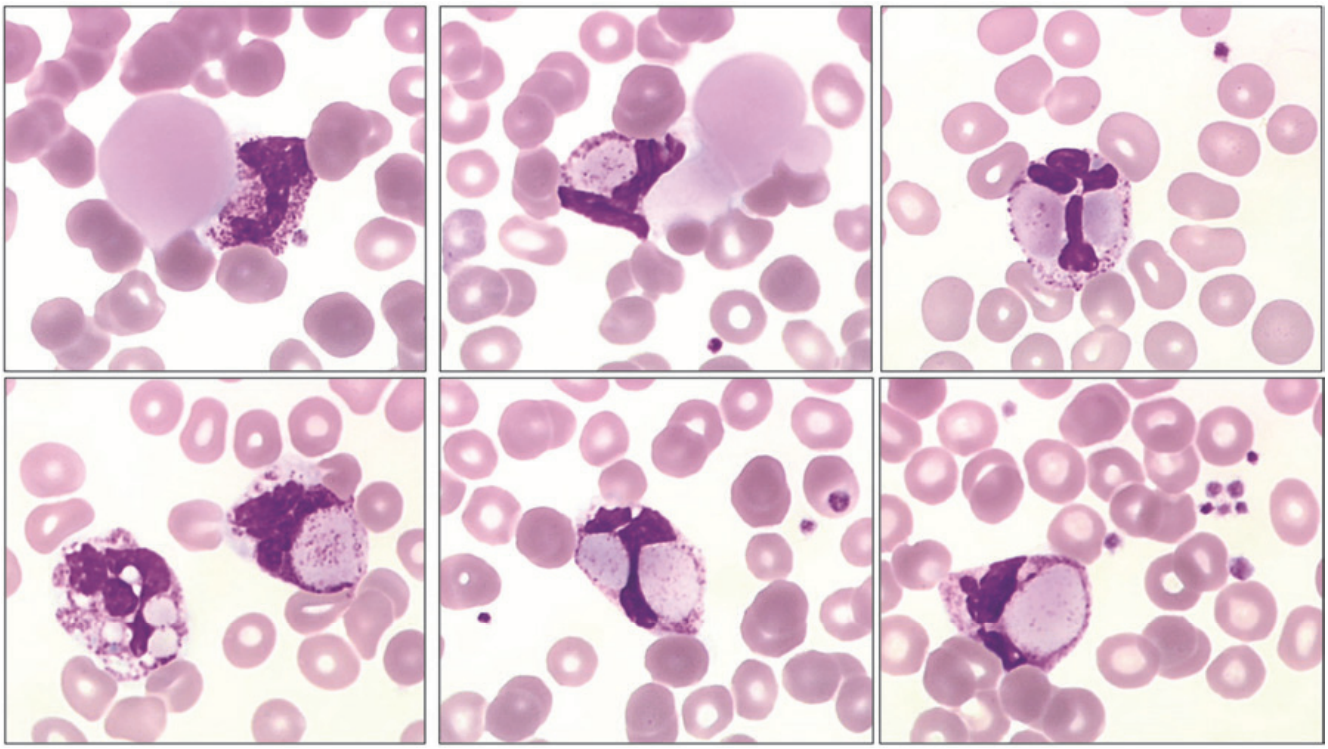

Рис 9. Фото из публикации A. Fayand et al. (2020) [32]

Fig. 9. Photo from the publication by A A. Fayand et al. (2020) [32]

Список литературы

1. Клиническая лабораторная диагностика: в 2 т. Т. 1 / под ред. профессора В.В. Долгова. М.: ООО «Лабдиаг», 2017. 464 с.

2. Соснин Д.Ю., Онянова Л.С., Кубарев О.Г., Козоногова Е.В. Оценка эффективнсоти распознавания лейкоцитов периферической крови при автоматическом сканировании изображений окрашенных мазков крови с переменным увеличением // Медицинская техника. 2018. № 1(307). С. 23 – 37.

3. Луговская С.А., Морозова В.Т., Почтарь М.Е., Долгов В.В. Лабораторная гематология. Тверь: Изд-во Триада, 2006.

4. CLSI H20-A2; Reference Leukocyte (WBC) Differential Count (Proportional) and Evaluation of Instrumental Methods; Approved Standard – Second Edition. Approved Standard. January 2007. Vol. 27, N 4.

5. Palmer L., Briggs C., McFadden S., et al. ICSH Recommendations for the Standardization of Nomenclature and Grading of Peripheral Blood Cell Morphological Features // Int. Jnl. Lab. Hem. 2015. N 37. P. 287 – 303.

6. Кубарев О.Г., Соснин Д.Ю. Современные подходы к автоматической визуализации гематологических исследований. Лабораторная служба. 2018. Т. 7, № 3. 183 с.

7. Соснин Д.Ю., Фалков Б.Ф., Ненашева О.Ю. Оценка правильности распознавания клеток автоматизированной системой анализа крови Visiuon Hema // Уральский медицинский журнал. 2012. № 13(105). С. 131 – 135.

8. Томилов А.Ф., Базарный В.В. Цитологическая диагностика болезней крови: монография / А. Ф. Томилов, В.В. Базарный; ФГБОУ ВО УГМУ Минздрава России. Екатеринбург: Изд-во УГМУ, 2017. 124 с

9. Соколова Н.А. Морфологические особенности лейкоцитов // Справочник зав. КДЛ. 2018. № 5. С. 48 – 53.

10. Chabot-Richards D.S., George T.I. White Blood Cell Counts: Reference Methodology // Clin Lab Med. 2015. Vol. 35, N 1. P. 11 – 24. DOI: 10.1016/j.cll.2014.10.007

11. Beyrau M., Bodkin J.V., Nourshargh S. Neutrophil Heterogeneity in Health and Disease: a Revitalized Avenue in Inflammation and Immunity // Open Biol. 2012. Vol. 2, N 11. P. 120-134. DOI: 10.1098/rsob.120134

12. Павлов Ч.С., Дамулин И.В., Шупелькова Ю.О., Андреев Е.А. Неврологические изменения при дефиците витамина B12 // Тер. архив. 2019. № 4. С. 122 – 129. DOI: 10.26442/00403660.2019.04.000116

13. Seebach J.D., Morant R., Rüegg R., Seifert B., Fehr J. The Diagnostic Value of the Neutrophil Left Shift in Predicting Inflammatory and Infectious Disease // Am J Clin Pathol. 1997. Vol. 107, N 5. P. 582 – 591. DOI: 10.1093/ajcp/107.5.582

14. Totoskovic D., Dopsaj V., Martinovic J. Methylmalonic Acid and Neutrophil Morphometric Index in Laboratory Diagnosis of Cobalamin Deficiency without Macrocytosis // Int J Lab Hematol. 2016 Jun. Vol. 38, N 3. P. 265 – 272. DOI: 10.1111/ijlh.12479

15. Sipahi T., Tavil B., Unver Y.. Neutrophil Hypersegmentation in Children with Iron Deficiency Anemia // Pediatr Hematol Oncol. 2002 Jun. Vol. 19, N 4. P. 235 – 238. DOI: 10.1080/08880010252899398

16. Shrestha S., Kim S.Y., Yun Y.J., et al. Retinoic Acid Induces Hypersegmentation and Enhances Cytotoxicity of Neutrophils Against Cancer Cells // Immunol Lett. 2017. N 182. P. 24 – 29. DOI: 10.1016/j.imlet.2017.01.001

17. Xu X. Nuclear Hypersegmentation of Neutrophils, Eosinophils, and Basophils Due to Hydroxycarbamide (Hydroxyurea) // Blood. 2014. Vol. 124, N 9. 1392 p. DOI: 10.1182/blood-2014-06-583807

18. Undritz E. Morphology and Genetics in Hereditary Constitutional Anomalies of Leucocytes // Acta Haematol. 1960. N 24. P. 59 – 63. DOI: 10.1159/000206446

19. Черных Н.Ю., Элькин Г.И., Соснин Д.Ю. Пельгеровская аномалия гранулоцитов // Справочник зав. КДЛ. 2022. № 11. С. 36 – 46.

20. Speeckaert M.M., Verhelst C., Koch A., et al. Pelger-Huët Anomaly: a Critical Review of the Literature // Acta Haematol. 2009. Vol. 121, N 4. P. 202 – 206. DOI: 10.1159/000220333

21. Hoffmann K., Dreger C.K., Olins A.L., et al. Mutations in the Gene Encoding the Lamin B Receptor Produce an Altered Nuclear Morphology in Granulocytes (Pelger-Huët Anomaly) // Nat Genet. N 4. P. 410 – 414. DOI: 10.1038/ng925

22. Chew E., Juneja S. Botryoid White-Cell Nuclei // New England Jour of Medicine. 2013. Vol. 368, N 17. P. e22.

23. Harris A.C., Todd W.M., Hackney M.H., Ben-Ezra J. Bone Marrow Changes Associated with Recombinant Granulocyte-Macrophage and Granulocyte Colony-Stimulating Factors. Discrimination of Granulocytic Regeneration // Arch Pathol Lab Med. 1994. Vol. 118, N 6. P. 624 – 629.

24. Abernathy M.R. Döhle Bodies Associated with Uncomplicated Pregnancy // Blood. 1966. Vol. 27, N 3. P. 380 – 385.

25. Saito H., Kunishima S.. Historical Hematology: May-Hegglin Anomaly // Am J Hematol. 2008. Vol. 83, N 4. P. 304 – 306. DOI: 10.1002/ajh.21102

26. Hsia C.C., Xenocostas A. May-Hegglin Anomaly // Blood. 2012. Vol. 119, N 2. 328 p. DOI: 10.1182/blood-2010-12-325431

27. Wang H.T., Chiu C.F., Bai L.Y. May-Hegglin Anomaly. // Am J Med Sci. 2021. Vol. 361, N 3. P. e23–e24. DOI: 10.1016/j.amjms.2020.08.009

28. Kaplan J., De Domenico I., Ward D.M. Chediak-Higashi Syndrome // Curr Opin Hematol. 2008. Vol. 15, N 1. P. 22 – 29. DOI: 10.1097/MOH.0b013e3282f2bcce

29. Gil-Krzewska A., Wood S.M., Murakami Y., et al. Chediak-Higashi Syndrome: Lysosomal Trafficking Regulator Domains Regulate Exocytosis of Lytic Granules But Not Cytokine Secretion by Natural Killer Cells // J Allergy Clin Immunol. 2016. Vol. 137, N 4. P. 1165 – 1177. DOI: 10.1016/j.jaci.2015.08.039

30. Jordans G.H. The Familial Occurrence of Fat Containing Vacuoles in the Leukocytes Diagnosed in Two Brothers Suffering from Dystrophia Musculorum Progressiva (ERB.) // Acta Med Scand. 1953. Vol. 145, N 6. P. 419 – 423. DOI: 10.1111/j.0954-6820.1953.tb07038.x

31. Ulukutlu L., Koç O.N., Taşyürekli M., et al. Persistent Vacuoles in Leukocytes: Familial Jordans Anomaly // Acta Paediatr Jpn. 1995. Vol. 37, N 2. P. 177 – 181. DOI: 10.1111/j.1442-200x.1995.tb03293.x

32. Barrett J. The British Journal of Haematology in 2020 // Br J Haematol. 2020. Vol. 188, N 2. 199 p. DOI: 10.1111/bjh.16516

References

1. Clinical laboratory diagnostics: in 2 vol. Vol. 1 / ed. prof. VV Dolgov. M.: OOO "Labdiag"; 2017. 464 p. (In Russ).

2. Sosnin DYu, Onyanova LS, Kubarev OG, Kozonogova EV. Evaluation of efficacy of white blood cell identification in peripheral blood by automated scanning of stained blood smear images with Variable Magnification. *Biomedical Engineering.* 2018;52(1):31-6. DOI: 10.1007/s10527-018-9776-1 (In Russ).

3. Lugovskaja SA, Morozova VT, Pochtar' ME, Dolgov VV. Laboratory hematology. M.: Triada; 2006. 223 p. (In Russ).

4. CLSI H20-A2; Reference Leukocyte (WBC) Differential Count (Proportional) and Evaluation of Instrumental Methods; Approved Standard – Second Edition. Approved Standard; January 2007;27(4).

5. Palmer L, Briggs C, McFadden S, et al. ICSH recommendations for the standardization of nomenclature and grading of peripheral blood cell morphological features. *Int. Jnl. Lab. Hem.* 2015;37:287-303.

6. Kubarev OG, Sosnin DYu. Modern approaches to automatic visualization of hematological studies. *Laboratornaja sluzhba*. 2018;7(3):183. (In Russ).

7. Sosnin DYu, Falkov BF, Nenasheva OYu. Assessment of the correctness of cell recognition by the Vision Hema automated blood analysis system. *Ural'skii meditsinskii zhurnal.* 2012;13(105):131-5. (In Russ).

8. Tomilov AF, Bazarnyi VV. Cytological diagnostics of blood diseases / FGBOU VO UGMU Minzdrava Rossii. Ekaterinburg: Izd-vo UGMU; 2017. 124 p. (In Russ).

9. Sokolova NA. Morphological features of leukocytes. *Spravochnik zav. KDL*. 2018;5:48-53. (In Russ).

10. Chabot-Richards DS, George TI. White blood cell counts: reference methodology. *Clin Lab Med.* 2015;35(1):11-24. DOI: 10.1016/j.cll.2014.10.007

11. Beyrau M, Bodkin JV, Nourshargh S. Neutrophil heterogeneity in health and disease: a revitalized avenue in inflammation and immunity. *Open Biol.* 2012;2(11):120-34. DOI: 10.1098/rsob.120134

12. Pavlov CS, Damulin IV, Shulpekova YO, Andreev EA. Neurological disorders in vitamin B12 deficiency. *Ter Arkh.* 2019 May 16;91(4):122-9. DOI: 10.26442/00403660.2019.04.000116. (In Russ).

13. Seebach JD, Morant R, Rüegg R, et al. The diagnostic value of the neutrophil left shift in predicting inflammatory and infectious disease. *Am J Clin Pathol*. 1997;107(5):582-91. DOI: 10.1093/ajcp/107.5.582

14. Totoskovic D, Dopsaj V, Martinovic J. Methylmalonic acid and neutrophil morphometric index in laboratory diagnosis of cobalamin deficiency without macrocytosis. *Int J Lab Hematol.* 2016 Jun;38(3):265-72. DOI: 10.1111/ijlh.12479

15. Sipahi T, Tavil B, Unver Y. Neutrophil hypersegmentation in children with iron deficiency anemia. *Pediatr Hematol Oncol.* 2002 Jun;19(4):235-8. DOI: 10.1080/08880010252899398

16. Shrestha S, Kim SY, Yun YJ, et al. Retinoic acid induces hypersegmentation and enhances cytotoxicity of neutrophils against cancer cells. *Immunol Lett*. 2017;182:24-9. DOI: 10.1016/j.imlet.2017.01.001

17. Xu X. Nuclear hypersegmentation of neutrophils, eosinophils, and basophils due to hydroxycarbamide (hydroxyurea). *Blood.* 2014;124(9):1392. DOI: 10.1182/blood-2014-06-583807

18. Undritz E. Morphology and genetics in hereditary constitutional anomalies of leucocytes. *Acta Haematol*. 1960;24:59-63. DOI: 10.1159/000206446

19. Chernykh NYu, El'kin GI, Sosnin DYu. Pelger anomaly of granulocytes. *Spravochnik zav. KDL*. 2022;11:36-46. (In Russ).

20. Speeckaert MM, Verhelst C, Koch A, et al. Pelger-Huët anomaly: a critical review of the literature. *Acta Haematol*. 2009;121(4):202-6. DOI: 10.1159/000220333

21. Hoffmann K, Dreger CK, Olins AL, et al. Mutations in the gene encoding the lamin B receptor produce an altered nuclear morphology in granulocytes (Pelger-Huët anomaly). *Nat Genet*; 2002;(4):410-4. DOI: 10.1038/ng925

22. Chew E, Juneja S. Botryoid White-Cell Nuclei. *New England Jour of Medicine*. 2013;368(17):e22.

23. Harris AC, Todd WM, Hackney MH, Ben-Ezra J. Bone marrow changes associated with recombinant granulocyte-macrophage and granulocyte colony-stimulating factors. Discrimination of granulocytic regeneration. *Arch Pathol Lab Med*. 1994;118(6):624-9.

24. Abernathy MR. Döhle bodies associated with uncomplicated pregnancy. *Blood*. 1966;27(3):380-5.

25. Saito H, Kunishima S. Historical hematology: May-Hegglin anomaly. *Am J Hematol.* 2008;83(4):304-6. DOI: 10.1002/ajh.21102

26. Hsia CC, Xenocostas A. May-Hegglin anomaly. *Blood.* 2012;119(2):328. DOI: 10.1182/blood-2010-12-325431

27. Wang HT, Chiu CF, Bai LY. May-Hegglin Anomaly. *Am J Med Sci*. 2021;361(3):e23-e24. DOI: 10.1016/j.amjms.2020.08.009

28. Kaplan J, De Domenico I, Ward DM. Chediak-Higashi syndrome. *Curr Opin Hematol*. 2008;15(1):22-9. DOI: 10.1097/MOH.0b013e3282f2bcce

29. Gil-Krzewska A, Wood SM, Murakami Y, et al. Chediak-Higashi syndrome: Lysosomal trafficking regulator domains regulate exocytosis of lytic granules but not cytokine secretion by natural killer cells. *J Allergy Clin Immunol*. 2016;137(4):1165-77. DOI: 10.1016/j.jaci.2015.08.039

30. Jordans GH. The familial occurrence of fat containing vacuoles in the leukocytes diagnosed in two brothers suffering from dystrophia musculorum progressiva (ERB.). *Acta Med Scand*. 1953;145(6):419-23. DOI: 10.1111/j.0954-6820.1953.tb07038.x

31. Ulukutlu L, Koç ON, Taşyürekli M, et al. Persistent vacuoles in leukocytes: familial Jordans anomaly // *Acta Paediatr Jpn*. 1995;37(2):177-81. DOI: 10.1111/j.1442-200x.1995.tb03293.x

32. Barrett J. The British Journal of Haematology in 2020. *Br J Haematol.* 2020;188(2):199. DOI: 10.1111/bjh.16516

Поступила в редакцию / Received 22.01.2023
Принята к публикации / Accepted 01.03.2023

Конфликт интересов. Авторы заявляют об отсутствии конфликта интересов.
Conflict of interest. The authors declare no conflict of interest.

Финансирование. Исследование проведено без спонсорской поддержки.
Financing. The study was conducted without sponsorship.

Благодарности. Авторы статьи выражают благодарность сотрудникам компании ООО «Медика Продакт» за помощь в подготовке цифровых фотографий окрашенных препаратов мазков крови.
Acknowledgment. The authors gratitude the group of company ‘West Medica’ for supporting in digital scanning blood smear.

Вклад авторов.
Соснин Д. Ю. – подготовка рукописи, первичный анализ содержимого сайтов электронных библиотек.
Базарный В. В. – идея подготовки публикации, редактирование рукописи.
Authors’ contributions.
Sosnin D. Yu. – preparation of the manuscript, primary analysis of the content of digital library sites.
Bazarnyi V. V. – the idea of preparing the publication, editing the manuscript.

Сведения об авторах / Information about authors

Дмитрий Юрьевич Соснин – д.м.н., доцент, профессор кафедры факультетской терапии № 2, профессиональной патологии и клинической лабораторной диагностики ФГБОУ ВО «Пермский государственный медицинский университет имени академика Е. А. Вагнера» Министерства здравоохранения Российской Федерации, Пермь, Россия.
Dmitriy Yu. Sosnin – MD, PhD, Professor at the Department of Faculty Therapy N 2, Occupational Pathology and Clinical Laboratory Diagnostics of the Wagner State Medical University, E. A. Vagner Perm State Medical University, Ministry of Health of Russian Federation, Perm, Russia.
E-mail: sosnin_dm@mail.ru. **SPIN РИНЦ:** 4204-6796. **Scopus Author ID:** 36020670100.
ORCID: 0000-0002-1232-8826

Владимир Викторович Базарный – доктор медицинских наук, профессор, профессор кафедры клинической лабораторной диагностики и бактериологии, главный научный сотрудник отдела общей патологии, проректор по научно-исследовательской и клинической работе ЦНИЛ ФГБОУ ВО «Уральский государственный медицинский университет» Министерства Здравоохранения Российской Федерации, Екатеринбург Россия.
Vladimir V. Bazarnyi – MD, PhD, Prof., Professor of the Department of Clinical Laboratory Diagnostics and Bacteriology, Chief Researcher of the Department of General Pathology of the Central Scientific Research Laboratory of the Ural State Medical University; Vice-Rector for Research and Clinical Affairs, FSBEI HE “Ural State Medical University” of the Ministry of Health of the Russian Federation, Yekaterinburg, Russia.
E-mail: vlad-bazarny@yandex.ru. **SPIN РИНЦ:** 4813-8710
ORCID: 0000-0003-0966-9571