КЛИНИЧЕСКИЙ СЛУЧАЙ
Clinical Case

Научная статья
УДК 616.633.963.42-039.31-039.13-036.1
DOI: 10.14489/lcmp.2022.04.pp.037-050

СЛУЧАЙ ПАРОКСИЗМАЛЬНОЙ НОЧНОЙ ГЕМОГЛОБИНУРИИ. ПРОБЛЕМЫ ЛАБОРАТОРНОЙ ДИАГНОСТИКИ

Д. Ю. Соснин[1], А. П. Щёкотова[1], Л. С. Павленина[2], П. Д. Пинягина[1]

[1]ФГБОУ ВО «Пермский государственный медицинский университет им. академика Е. А. Вагнера» Министерства здравоохранения Российской Федерации, Пермь, Россия, sosnin_dm@mail.ru
[2]ГБУЗ Пермского края «Ордена «Знак Почета» Пермская краевая клиническая больница», Пермь, Россия, pavlenina_l@mail.ru

Представленный случай демонстрирует важность комплексного анализа всех данных обследования пациента с пароксизмальной ночной гемоглобинурией (ПНГ), в том числе и сопоставление результатов данных анамнеза, клинической картины заболевания, результатов биохимического анализа крови и данных гематологического анализатора с морфологической оценкой клеток в окрашенном мазке крови. Интерес данного случая для лечащих врачей-гематологов и сотрудников клинико-диагностических лабораторий обусловлен не только редкостью данного заболевания, сложностями в его диагностики, но наличием двух видов гемолиза, особенностями морфологических изменений эритроцитов периферической крови, а также анализом динамики проявлений, в том числе на фоне таргетной терапии ПНГ.

Ключевые слова: пароксизмальная ночная гемоглобинурия, гемолиз, болезнь Маркиафавы–Микели, общий анализ крови, гематологический анализатор, мазки периферической крови, морфология эритроцитов.

Для цитирования: Соснин Д. Ю., Щёкотова А. П., Павленина Л. С., Пинягина П. Д. Случай пароксизмальной ночной гемоглобинурии. Проблемы лабораторной диагностики // Лабораторная и клиническая медицина. Фармация. 2022. Т. 2, № 4. С. 37 – 50. DOI: 10.14489/lcmp.2022.04.pp.037-050

Research Article

CASE OF PAROXYSMAL NOCTURNAL HEMOGLOBINURIA. PROBLEMS OF LABORATORY DIAGNOSTICS

D. Yu. Sosnin[1], A. P. Shchekotova[1], L. S. Pavlenina[2], P. D. Piniagina[1]

[1]E. A. Vagner Perm State Medical University, Perm, Russia
[2]Perm Regional Clinical Hospital, Perm, Russia

The presented case demonstrates the importance of a comprehensive analysis of all the examination data in a patient with paroxysmal nocturnal hemoglobinuria (PNH). A comparison was made of anamnesis data, the clinical picture of the disease, the results of biochemical blood analysis and hematological analyzer data with morphological assessment of cells in a stained blood smear. The interest of this case for hematologists and laboratory specialists is due to the rarity of this disease, difficulties in diagnostics, the presence of 2 types of hemolysis, features of morphological changes in peripheral blood erythrocytes, as well as analysis of the dynamics of manifestations, including against the background of targeted therapy of PNH.

Key words: paroxysmal nocturnal hemoglobinuria, hemolysis, Markiafava-Mikeli disease, blood analysis, hematological analyzer, peripheral blood smears, erythrocyte morphology.

For citation: Sosnin DYu, Shchekotova AP, Pavlenina LS, Piniagina PD. Case of paroxysmal nocturnal hemoglobinuria. problems of laboratory diagnostics. *Laboratory and Clinical Medicine. Pharmacy*. 2022;2(4):37-50. (In Russ). DOI: 10.14489/lcmp.2022.04.pp.037-050

Введение

Несмотря на относительную легкость выявления анемий, основанную на обнаружении сниженной концентрации гемоглобина в анализе крови, дифференциальная диагностика конкретных причин и нозологических форм анемий по-прежнему представляет собой актуальную задачу как в практике врачей терапевтов, так и для сотрудников клинико-диагностических лабораторий [1 – 3]. Одной из наиболее сложных проблем в дифференциальной диагностике анемий является дифференциальная диагностика гемолитических анемий, особенно их приобретенных форм. Одной из наиболее редких из приобретенных форм гемолитических анемий является пароксизмальная ночная гемоглобинурия (ПНГ) или болезнь Маркиафавы–Микели [4 – 6]. Распространенность ПНГ составляет до 16 случаев на 1 000 000 населения, заболеваемость 1,0–1,5 на 100 000 населения в год [7].

По современным представлениям пароксизмальная ночная гемоглобинурия представляет собой приобретенную форму гемолитической анемии, обусловленную соматической мутацией гена фосфатидилинозитолгликана класса А (PIG-A) в полипотентных стволовых клетках костного мозга [6, 7]. Данный ген отвечает за синтез гликозилфосфатидилинозитолового якоря (GPI), через него большинство поверхностных молекул (CD55, CD59, CD14, CD16, CD58 и др.) прикрепляются к клеточной мембране. Снижение экспрессии гена приводит к повышению чувствительности эритроцитов к гемолитическому эффекту комплемента [6, 8, 9]. Эритроциты подвергаются внутрисосудистому гемолизу, который часто носит периодический характер и проявляется кризами. Различают три основные формы ПНГ [7, 10]:

1) классическая форма характеризуется клинико-лабораторными признаками внутрисосудистого гемолиза без признаков других заболеваний, связанных с недостаточностью костного мозга (апластическая анемия (АА), миелодиспластический синдром (МДС), идиопатический миелофиброз);

2) ПНГ, диагностируемая у пациентов с заболеваниями, связанными с недостаточностью костного мозга;

3) субклиническая форма заболевания у пациентов без клинических и лабораторных признаков гемолиза (при любом размере клона).

Клинические проявления, требующие проведения скрининга на ПНГ [7]:

– внутрисосудистый гемолиз по данным гемоглобинурии или повышению уровня гемоглобина в плазме;

– необъяснимый гемолиз в комбинации с одним из следующих признаков: – дефицит железа – боли в животе – тромбоз – гранулоцитопения и(или) тромбоцитопения;

– другая приобретенная Кумбс-негативная, гемолитическая анемия (без шизоцитов в анализе крови, не связанная с инфекциями);

– тромбоз с необычными проявлениями – необычная локализация: печеночные вены (синдром Бадда–Киари), другие внутрибрюшные вены (портальная, селезеночная, чревная), церебральные синусы, кожные вены – признаки сопутствующей гемолитической анемии (см. выше) – необъяснимая цитопения;

– признаки недостаточности костного мозга: – предполагаемая или доказанная АА – МДС: рефрактерная цитопения с 1-, 2- или 3-линейной дисплазией, гипопластический вариант МДС – другие цитопении неясной этиологии после подробного обследования.

Диагностические критерии ПНГ [7]:

– выявление в периферической крови ПНГ-клона методом проточной цитометрии;

– характерные клиническая и лабораторная картины внутрисосудистого гемолиза.

Гемолитические кризы при ПНГ могут провоцироваться повышенной физической нагрузкой, инфекциями, вакцинациями, приемом некоторых препаратов. Разнообразие клинических проявлений, а также редкость данного заболевания затрудняют диагностику ПНГ, в результате диагноз может быть установлен только через несколько лет после дебюта заболевания, а в отдельных случаях задержка может составлять до 10 и более лет [1, 7, 9].

Цель публикации: описать случай редкой гемолитической анемии – пароксизмальной ночной гемоглобинурии, отразить проблемы диагностики и охарактеризовать особенности морфологии клеток крови.

Материал и методы

Работа построена на описании и обсуждении клинического случая у пациентов с ПНГ, находящихся под наблюдением гематологов в течение 3 лет. Проведено клиническое и лабораторное обследование пациента с тяжелой анемией, в том

числе исследование периферической крови с помощью гематологического 5-diff анализатора Mindray BC-6800 (Китай). Тонкий мазок крови окрашивали по методу Май-Грюнвальда–Гимзы и докрашивали красителем Романовского–Гимзы («Минимед», Россия). Микроскопический анализ был выполнен на тринокулярном микроскопе Meje Techno (Япония) с использованием программного обеспечения компании West-Medica (Австрия), любезно предоставленном компаний ООО «Медика-Продакт» (Россия). Также исследовали ретикулоциты после суправитальной окраски бриллиант-крезил-блау унифицированным методом. Концентрацию витамина B_{12} и фолиевой кислоты (B_c) исследовали иммунохемилюминесцентным методом на автоматическом анализаторе Immulite-2000 (Siemens, Германия) с использованием оригинальных наборов реактивов.

Результаты

Пациент К. 23 лет госпитализирован в гематологическое отделение краевой клинической больницы г. Перми в конце лета 2022 г. с жалобами на утомляемость, выраженную слабость, головокружение, периодическое выделение мочи черного цвета.

Пациент считает себя больным с марта 2019 г., когда на фоне лихорадки максимально до 38 °C появились слабость, головокружение, отметил появление темной мочи. При прохождении призывной комиссии при выполнении общего анализа крови (ОАК) выявлена тяжелая анемия, концентрация гемоглобина составила 50 г/л. Пациент был первоначально госпитализирован в стационар по месту жительства, а затем переведен в гематологическое отделение КМСЧ 1 г. Перми для обследования и уточнения причины анемии. При исследовании миелограммы в 2019 г. отмечено расширение эритроидного ростка (77,8 %) при сохранении нормобластического типа кроветворения с присутствием единичных мегалобластов. Проведено исследование ферритина для исключения перегрузки железом (32,6 мкмоль/л, результат в пределах нормы), трансферрина (4,02 г/л, результат слегка повышен, что возможно отражает развитие скрытого функционального дефицита железа), витамина $B_{12} < 150$ пг/мл, пониженный результат возможен при ПНГ.

В 2020 г. пациенту выполнены прямая и непрямая проба Кумбса, результаты обеих проб отрицательные.

Миелограмма (2020 г.): костный мозг – клеточный, эритроидный росток расширен, эритропоэз нормобластический с признаками дизэритропоэза (межъядерные мостики, кариорексис, фрагментация ядер, базофильная пунктация, слоистость цитоплазмы).

При иммунофенотипировании (23.01.20 г.): суммарная величина эритроцитарного ПНГ-клона 69,3 %; гранулоциты FLAER-/CD24 – 97,49 %; моноциты FLAER-/CD24 – 96,06 %. Трепанобиопсия (23.01.2020): морфологическая картина не противоречит миелодиспластическому синдрому.

С 2020 г. инициирована специфическая (таргетная) терапия ПНГ экулизумабом в дозе 600 мг суммарно четыре введения с кратностью 1 раз / неделю) [7]. С 10.12.2020 – экулизумаб 900 мг с кратностью 1 раз / 2 недели с удовлетворительной переносимостью.

Последняя госпитализация связана с гемолитическим кризом на фоне перенесенной вирусной инфекции (COVID – 19).

Данные общего анализа крови представлены в табл. 1.

По результатам анализа у больного диагностирована умеренная анемия (HGB 77 г/л) макроцитарная (MCV 134,9 фл) гиперхромная (MCH 44,5 пг) с циркуляцией в крови различных эритроцитов (табл. 1), что в целом не характерно для ПНГ.

Следует отметить, что при микроскопическом анализе тонкой части мазка были обнаружены дополнительные важные диагностические признаки.

1. Обнаружен резкий смешанный анизоцитоз (по системе крестов +++), проявившийся присутствием в тонком мазке крови эритроцитов различного диаметра (рис. 1, *а*).

Диаметр эритроцитов в мазке значительно варьировал, были обнаружены как мегалоциты (клетки с диаметром более 10 – 12 мкм, так и микро-эритроциты с диаметром менее 4 мкм). Следует отметить, что, учитывая зависимость размеров клеток от участка микроскопии (в наиболее тонкой части мазка диаметр клеток больше в сравнении с более толстой частью мазка – наоборот, меньше), наиболее простым и корректным способом оценки диаметра клеток в мазке является сопоставление их диаметра с внутренним эталонным объектом – размером ядра малого лимфоцита, диаметр которого советует 7–8 мкм [1, 4]. При сравнении с этим эталонным объектом было подтверждено присутствие как мегалоцитов, так и микроцитов (рис. 1, *б*). При

использовании гематологических анализаторов существует определенный параллелизм между индексом RDW и выраженностью анизоцитоза по данным микроскопического анализа мазка периферической крови [10, 11]. В описываемом случае наличие анизоцитоза, обнаруженного при микроскопии тонкого мазка крови, также было подтверждено данными гематологического анализатора. Индекс анизоцитоза эритроцитов по объему (индекс RDW-CV) также был увеличен и составил 19 % при максимальном значении для использованного прибора 15 %.

Таблица 1 / Table 1

Результаты общего анализа крови больного К. при госпитализации /
The Result of a complete blood count of patient K

Показатель / Test	**Референсный диапазон / Normal range**	**Результат при госпитализации (август 2022 г.) / Result of hospitalization (August 2022)**	**Результаты микроскопической оценки морфологии клеток в окрашенном мазке крови и пересчета показателей гематологического анализатора / The results of microscopic assessment of cell morphology in a stained blood film and the recalculation of hematological analyzer parameters**
Эритроциты (RBC), $\times 10^{12}$/л	4,0 – 5,5	1,74	Эритробласты 1/100 (приборный подсчет 2,63 % абс. 0,14 × 10^9/л) анизоцитоз+++, микроциты, макроциты, мегалоциты пойкилоцитоз+ (обнаруживаются шизоциты) анизохромия + полихроматофилия ++ т. Жолли + эритроциты с базофильной зернистостью +
Гемоглобин (HGB), г/л	120,0 – 174,0	77	
Гематокрит (HCT), %	36,0 – 52,0	23,5 %	
Средний объем эритроцита (MCV), фл	80,0 – 100,0	134,9	
Среднее содержание гемоглобина в эритроците (MCH), пг	27,0 – 32,0	44,5	
Средняя концентрация гемоглобина в эритроцитах (MCHC), г/л	320 – 380	330	
Распределение эритроцитов (RDW-CV), %	<15,5	19,0 %	
Ретикулоциты (RET), %		18,15 (со снижением фракции низкой флуоресценции (LFR) до 65,9 % (N 80 – 100) и увеличением фракции незрелых ретикулоцитов (IFR) до 34,1 % (N 0,00 – 25,00 %) по данным гематологических анализаторов; при этом фракция высокой флуоресценции составила 11,2 % (норма 0,00 – 5,00) и фракция средней флуоресценции 22,9 % (норма 0,00 – 20,00)	

Продолжение табл. 1

Показатель / Test	**Референсный диапазон /** Normal range	**Результат при госпитализации (август 2022 г.) /** Result of hospitalization (August 2022)	**Результаты микроскопической оценки морфологии клеток в окрашенном мазке крови и пересчета показателей гематологического анализатора /** The results of microscopic assessment of cell morphology in a stained blood film and the recalculation of hematological analyzer parameters
Лейкоциты (WBC), $\times 10^9$/л	3,9 – 9,0	5,22	В лейкоцитарной формуле: базофилы – 1 % эозинофилы – 3 % миелоциты – 1 % палочкоядерные нейтрофилы – 1 % сегментоядерные нейтрофилы – 51 % лимфоциты – 35 % моноциты – 9 %
Neu % (нейтрофилы), %	34 – 72	54,5	
Neu # (нейтрофилы), $\times 10^9$/л	1,56 – 6,13	2,84	
Lymph % (лимфоциты), %	19 – 50	37,50	
Lymph # (лимфоциты, $\times 10^9$/л	1,18 – 3,74	1,95	
Mono % (моноциты), %	3 – 12	6,60	
Mono # (моноциты), $\times 10^9$/л	0,24 – 0,82	0,35	
Eos % (эозинофилы), %	0,5 – 5	1,10	
Eos # (эозинофилы), $\times 10^9$/л	0,04 – 0,54	0,06	
Baso % (базофилы), %	0 – 1	0,3	
Baso # (базофилы), $\times 10^9$/л	0,01 – 0,02	0,02	
Тромбоциты (PLT), $\times 10^9$/л	150,0 – 400,0	110	
Распределение тромбоцитов (RDWs), фл	10 – 20	****	
Средний объем тромбоцитов (MPV), фл	7,0 – 15,0	****	
Тромбокрит (PCT), %	0,12 – 0,38	****	
Примечание: **** – прибор не смог определить показатель.			

2. При оценке формы эритроцитов был обнаружен умеренный пойкилоцитоз (по системе крестов ++/+++), проявившийся в присутствии в тонком мазке крови разнообразных морфологических форм эритроцитов (рис. 2).

В описываемом случае были обнаружены такие клинически значимые варианты пойкилоцитов, как микросфероциты, мегалоциты (рис. 2, *а*) и шизоциты (рис. 2, *б*). Обнаружение шизоцитов является важным диагностическим признаком, свидетельствующим о внутрисосудистом гемолизе [13, 14], что является одним из характерных признаков ПНГ. Даже наиболее совершенные модели гематологических анализаторов не способны оценить конкретный вариант пойкилоцитоза, степень его выраженности и наличие конкретных морфологических изменений формы эритроцитов в препарате крови. Анализ этого показателя наиболее правильно может быть выполнен только при световой микроскопии тонкой части окрашенного мазка периферической крови [11, 12, 14].

3. При микроскопии мазка также были обнаружены изменения интенсивности окраски эритроцитов – анизохромия, проявившаяся в обнаружении ортохромных эритроцитов с различной интенсивностью окрашивания, а также значительного числа полихроматофильных эритроцитов (рис. 3).

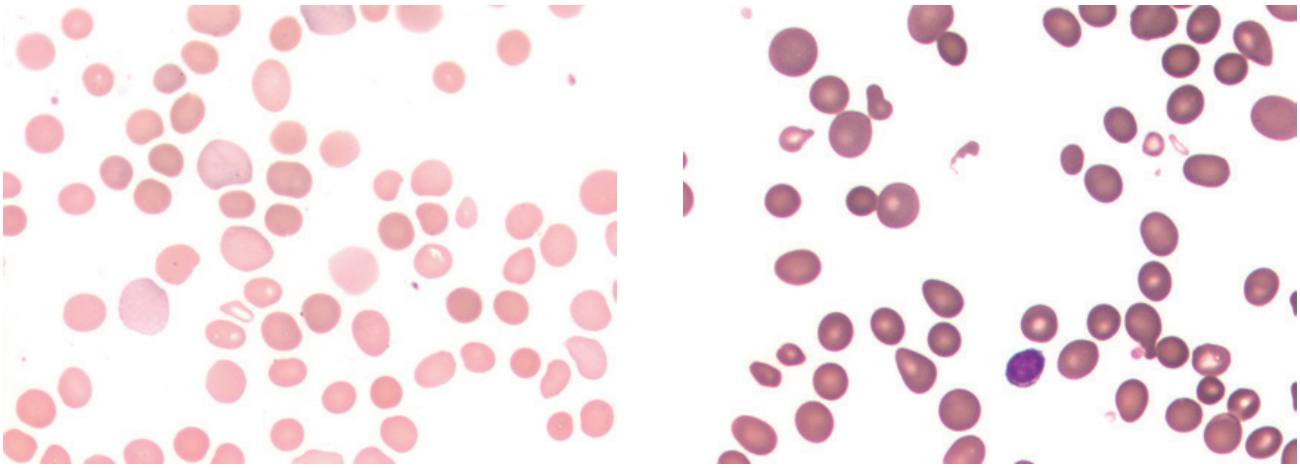

а) *б*)

Рис. 1. Анизоцитоз эритроцитов в мазке периферической крови больного К. (собств. фото, окраска MGG, ×1000, фото подготовлено с использованием сканер-анализатора мазков крови Vision Hema® West Medica)

Fig 1. Anisocytosis of erythrocytes in a smear of peripheral blood of patient K. (own. photo, coloring MMG, ×1000, photo prepared using the Vision Hema® blood smear scanner analyzer West Medica)

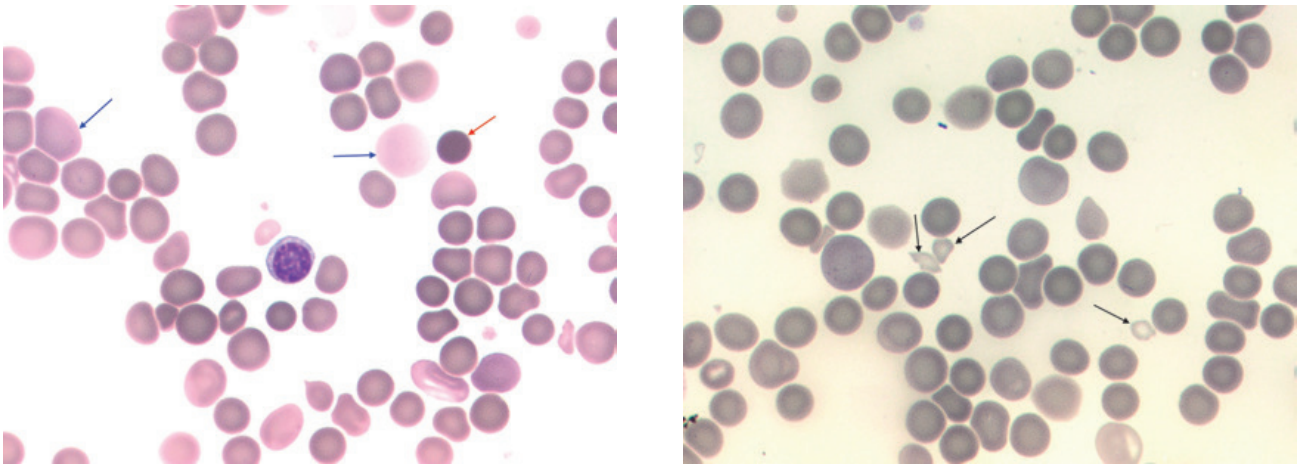

а) *б*)

Рис. 2. Различные варианты пойкилоцитоза, обнаруженные в мазке крови больного К. (пояснение в тексте) (собств. фото, окраска MGG, ×1000, фото подготовлено с использованием сканер-анализатора мазков крови Vision Hema® West Medica)

Fig. 2. Various variants of poikilocytosis detected in a blood smear of patient K. (explanations in the text). (own. photo, coloring MMG, ×1000, photo prepared using the Vision Hema® blood smear scanner analyzer West Medica)

Степень выраженности полихроматофилии коррелировала с количеством ретикулоцитов, их количество было увеличено и по данным гематологического анализатора составило 18 %. Увеличение количества ретикулоцитов – характерный признак гемолитических анемий и наряду с появлением ядросодержащих клеток эритроидного ряда является отражением репаративных изменений со стороны системы крови и костного мозга [1, 4]. Содержание эритробластов (нормобластов) составило по данным световой микроскопии 1/100 лейкоцитов, а по данным гематологического анализатора 2,63 % (абсолютное количество $0{,}14\times10^9$/л). В описываемом случае в препарате окрашенного мазка крови встречались как эритробласты с классической морфологией оксифильного эритробласта (рис. 4, *а*), так и более незрелые формы, с морфологией полихроматофильного эритробласта (рис 4, *б*).

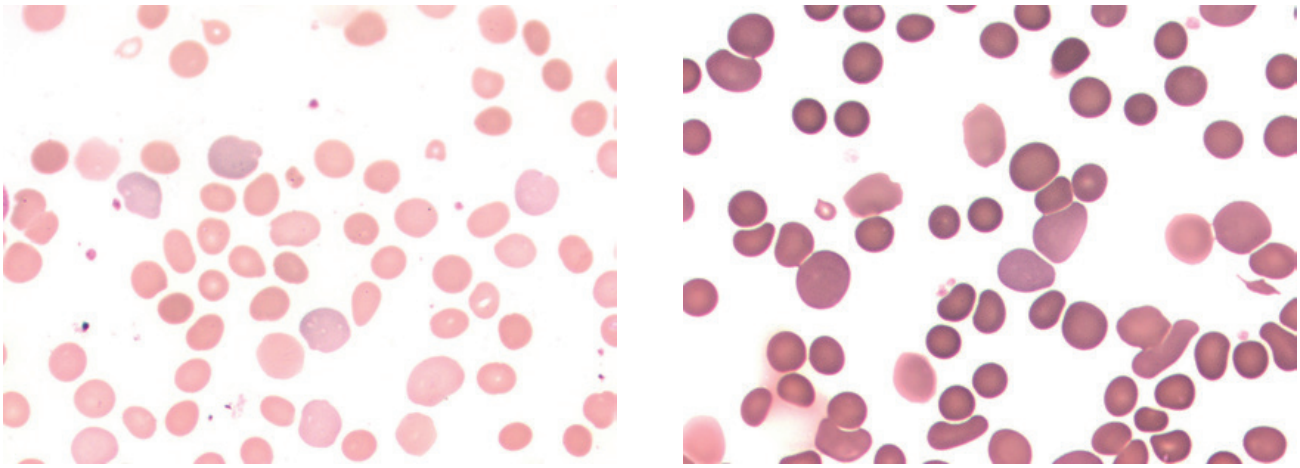

а) *б*)

Рис. 3. Различные варианты окраски эритроцитов, обнаруженные в мазке крови больного К. (собств. фото, окраска MGG, ×1000, фото подготовлено с использованием сканер-анализатора мазков крови Vision Hema® West Medica)

Fig. 3. Various variants of erythrocyte coloration found in the blood smear of patient K. (own. photo, coloring MGG, ×1000, photo prepared using a scanner analyzer of blood smears Vision Hema ® West Medica)

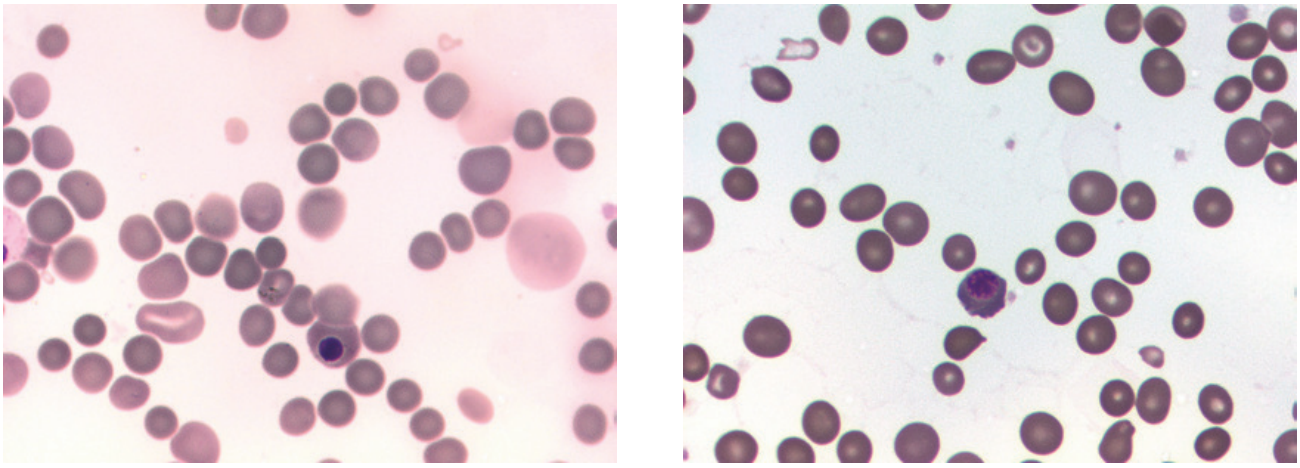

а) *б*)

Рис. 4. Различные варианты эритробластов, обнаруженные в мазке крови больного К. (пояснение в тексте) (собств. фото, окраска MGG, ×1000, фото подготовлено с использованием сканер-анализатора мазков крови Vision Hema® West Medica)

Fig. 4. Various variants of erythroblasts found in the blood smear of patient K. (explanation in the text) (own. photo, coloring MGG, ×1000, photo prepared using a scanner analyzer of blood smears Vision Hema ® West Medica)

4. При световой микроскопии мазка в эритроцитах были обнаружены внутриклеточные включения, представленные немногочисленными тельцами Жолли (рис. 5, *а*), кольцами Кебота (рис. 5, *б*) и базофильной пунктацией (рис. 5, *в*).

Особенностью ПНГ является достаточная редкость обнаружения эритроцитов с внутриэритроцитарными включениями. В описываемом случае внутриэритроцитарные включения были выявлены при тщательном анализе тонкой части трех стеклопрепаратов.

Дополнительной особенностью мазка крови данного пациента стало обнаружение мегалоцитов, характерными особенностями которых по данным эритроцитометрии с относительно слабой окраской (рис 2, *а*) является сочетание крупных размеров (12 – 15 мкм). Возможной причиной формирования подобных мегалоцитов является набухание клетки перед ее последующим комплементопосредованным лизисом.

Данные исследования биохимии крови и параметров гемостаза приведены в таблице (табл. 2).

Таблица 2 / Table 2

Результаты биохимического анализа крови и исследования гемостаза больного К. при госпитализации и в ходе лечения /
The Result of a Biochemical analysis and hemostasis

		При госпитализации / During hospitalization	В ходе лечения / During treatment
	Результаты биохимического исследования / The Result of a Biochemical analysis		
1	ЛДГ (норма 0 – 248 Е/л)	636	616
2	АЛТ (норма 0 – 50 Е/л)	66,8	59
3	АСТ (норма 0 – 50 Е/л)	44,6	45
4	Щелочная фосфатаза (30 – 120 Е/л)	85	100
5	Гамма ГТП (норма 0 – 55 Е/л)	41	52
6	Общий белок (норма 66 – 83)	70,5	77,2
7	Альбумин (норма 35 – 52 г/л)	47,0 г/л	56
8	Билирубин общий (5,0 – 21,0 мкмоль/л)	72,9 мкмоль/л	79,9
9	Билирубин прямой (0,0 – 3,4 мкмоль/л)	11,7	13,8
10	Билирубин непрямой (до – 16,5 мкмоль/л)	61,2	66,1
11	Глюкоза (4,1 – 5,9 ммоль/л)	4,22	5,33
12	Креатинин (74 – 110 мкмоль/л)	75	97
13	Мочевина (2,8 – 7,2 ммоль/л)	6,1	6,7
14	Мочевая кислота (208,3 – 428,4 мкмоль/л)	466,7	431,5
15	Калий (3,5 – 5,1 ммоль/л)	3,7	4,1
16	Натрий (136 – 146 ммоль/л)	140,1	142,3
17	Хлориды (90 – 110 ммоль/л)	104,1	104,2
17	Скорость клубочковой фильтрации (97 – 139 мл/мин) (СКФ)	119,17	88,56
	Результаты исследования гемостаза / The Result of a hemostasis		
18	Активность АТ-III (79 – 119,8 %)	85,4 %	98,3
19	АЧТВ (норма 23 – 34,7 с)	20,7	20,5
20	ПТВ (10 – 12,7 с)	11,0 с	10,7
21	ПТИ (70,8 – 118,8 %)	101,7	107,9
22	МНО (0,89 – 1,13 ед.)	0,97	0,94
23	D-димер (0,00 – 1,25 мг/л)	0,33 мг/л	
24	Тромбиновое время (14,3 – 21,00 с)	16,4 с	15,7
25	Фибриноген (1,63 – 3,57 г/л)	1,93 г/л	2,35
26	Активность плазминогена (69,6 – 138,6 %)	88,2	90,3
27	РФМК (0,00 – 4,00 мг/100 мл)	4,5 мг/100 мл	4,5 мг/100 мл

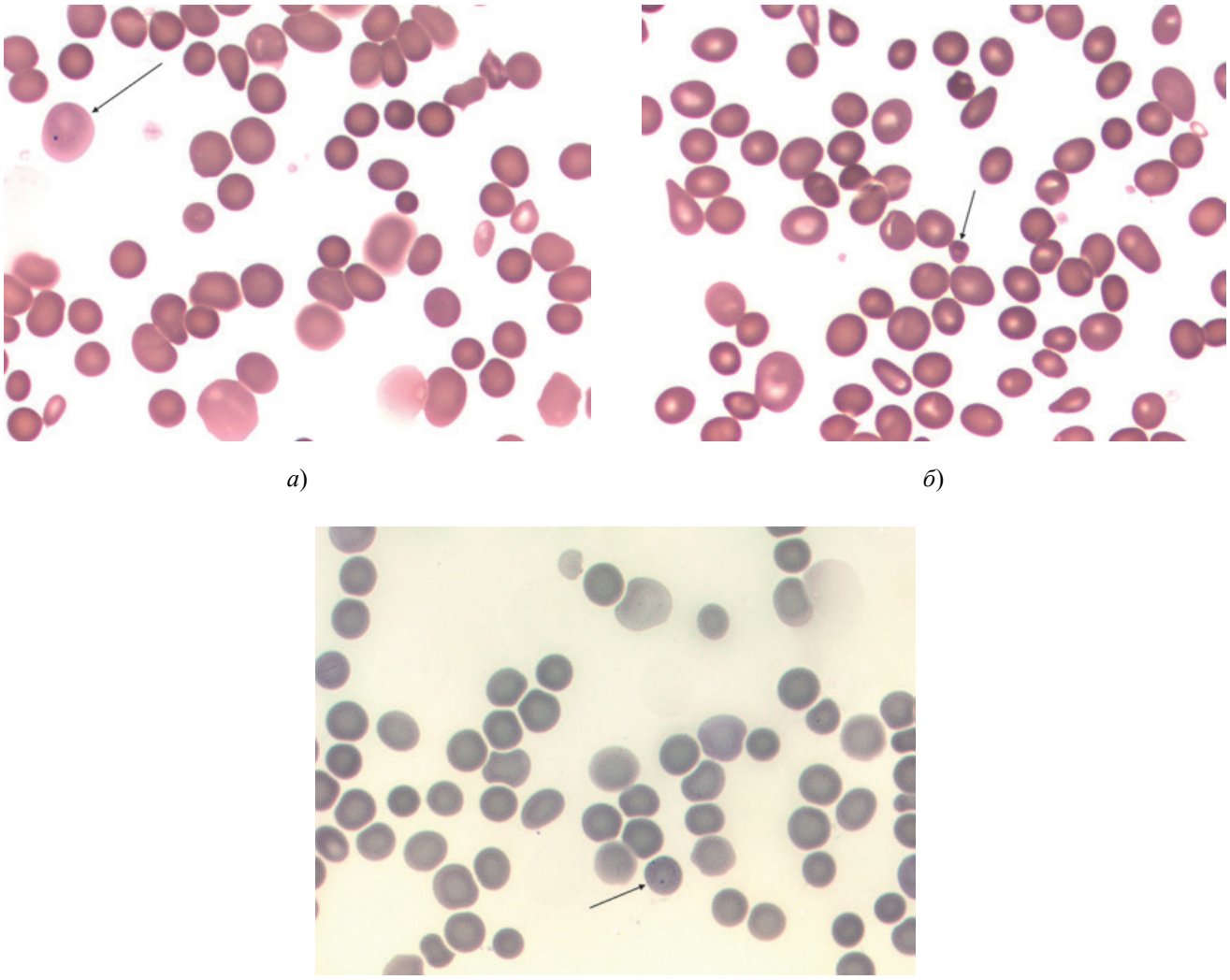

Рис. 5. Различные внутриэритроцитарные включения, обнаруженные в мазке крови больного К.
а – тельце Жолли; *б* – кольцо Кебота; *в* – эритроцит с базофильной пунктацией
(собств. фото, окраска MGG, ×1000, фото подготовлено с использованием сканер-анализатора мазков крови Vision Hema® West Medica)

Fig. 5. Various intraerythrocyte inclusions found in the blood smear of patient K.
а – body Howell – Jolly; *б* – Kebot ring; *в* – erythrocyte with basophil punctation
(own. photo, coloring MGG, ×1000, photo prepared using a scanner analyzer of blood smears Vision Hema® West Medica)

Обсуждение

ПНГ является разновидностью гемолитических анемий (ГА), которые различаются по механизмам и локализации гемолиза. Особенности внутрисосудистого гемолиза, характерного для ПНГ, и внутриклеточного, встречающегося при многих видах ГА, характеризуются рядом показателей, используемых в дифференциальной диагностике (табл. 3).

В описываемом случае ПНГ у пациента обнаружено сочетание двух механизмов разрушения эритроцитов. Как проявление внутрисосудистого гемолиза следует расценивать увеличение активности лактатдегидрогеназы (ЛДГ), присутствие в мазке крови шизоцитов, а также указание со слов пациента на эпизоды отделения очень темной, почти черной мочи.

Проявлением внутриклеточного/внесосудистого гемолиза может являться наличие гемолитической желтухи, проявляющейся гипербилирубинемией с увеличением фракции непрямого билирубина (табл. 2).

Наиболее информативным биомаркером гемолиза является уровень ЛДГ в сыворотке, поскольку

ЛДГ напрямую коррелирует с уровнем свободного гемоглобина, а превышение ЛДГ ≥ 1,5 раза верхней границы нормы почти в 5 раз увеличивает риск смертности у больных ПНГ и является наиболее чувствительным предиктором тромбозов [7]. У данного пациента ЛДГ повышена в 2,5 раза, что свидетельствует о необходимости коррекции терапии.

Небольшое повышение АЛТ при биохимическом исследовании крови связано с внутрисосудистым гемолизом. Снижение СКФ также характерно для ПНГ, и может быть обусловлено как тромбозами микрососудов почек, так и повреждающим действием депозитов железа, накапливающегося в паренхиме почек в результате распада эритроцитов [15, 18].

Таблица 3 / Table 3

Клинико-лабораторная характеристика вариантов гемолиза при гемолитических анемиях по [1, 9] с дополнениями /
Differential diagnosis of Hemolysis

Признаки гемолиза / Signs of Hemolysis	**Внутрисосудистый гемолиз / Intravascular Hemolysis**	**Внутриклеточный гемолиз / Extravascular Hemolysis**
Локализация разрушения эритроцитов (гемолиза)	В циркулирующей крови (в сосудистой системе)	В клетках с функцией макрофагов (система фагоцитирующих мононуклеаров)
Патогенетический фактор	Гемолизины, энзимопатии эритроцитов (дефицит глю-6-фДГ и др.), полные антиэритроцитарные антитела, повышенная чувствительность эритроцитов к комплементу, гемопаразиты, механическое разрушение эритроцитов	Врожденная аномалия мембран эритроцитов (изменение их свойств), неполные антиэритроцитарные антитела
Гепатоспленомегалия	Незначительная	Значительная
Морфологические изменения эритроцитов	«Монетные столбики» в мазке, появление фрагментации эритроцитов (шизоцитов)	Микросфероцитоз, овалоцитоз, мишеневидные, серповидноклеточные и др.
Локализация отложений гемосидерина	Канальцы почек, гемосидероз внутренних органов	Селезенка, печень, костный мозг
Лабораторные признаки гемолиза:		
– гемоглобинемия	+++	Нет
– гемоглобинурия	++	Нет
– гемосидеринурия	+	Нет
– гипербилирубинемия за счет непрямой фракции билирубина	Выражена незначительно	Типична
– гиперхолия желчи и увеличение стеркобилина в кале	Нетипична	Типична
– гиперуробилинурия	Малотипична	Типична
– гаптоглобин	Понижен	В норме
Ретикулоцитоз	Высокий	Высокий
Активность лактатдегидрогеназы плазмы/сыворотки крови	Значительно увеличена	В норме или незначительное увеличение

Характерным осложнением ПНГ являются рецидивирующие тромбозы [7], однако в описанном случае клинические данные за их развитие и изменения в выполненных анализах при исследовании гемостаза (табл. 3) отсутствовали.

Определяемое в крови пациента повышение уровня билирубина, преимущественно за счет непрямой фракции, можно расценить как проявление внесосудистого/внутриклеточного компонента гемолиза. Причина остаточного гемолиза связана с тем, что у части больных ПНГ, получающих таргетную терапию экулизумабом, который специфически связывает C5-компонент комплемента, внесосудистый/внутриклеточный гемолиз обусловлен C3-опосредованной опсонизацией эритроцитов с их последующим разрушением в ретикулоэндотелиальной системе [10, 18].

Заслуживает отдельного обсуждения причина обнаружения макроцитоза, в том числе и по показателю MCV гематологического анализатора и по морфологии эритроцитов в мазке крови. С одной стороны, макроцитоз частично обусловлен повышенным ретикулоцитозом, с другой стороны – развитием относительного дефицита ростовых факторов (витамина B_{12} и фолиевой кислоты) в отдельных участках костного мозга за счет интенсивного гемолиза и связанной с ним активной регенерации эритроидного ростка. Этим можно объяснить и наличие включений в эритроцитах (тельца Жолли и др.), единичных мегалобластов и признаков дисплазии в стернальном пунктате [1, 2, 4]. Гиперхромия (увеличение MCH) также может быть обусловлена наличием макроцитов в данном случае.

Таким образом, по совокупности клинических и лабораторных признаков у пациента был установлен предварительный диагноз пароксизмальной ночной гемоглобинурии, который был в последующем подтвержден и верифицирован обнаружением патологического клона клеток.

Пароксизмальная ночная гемоглобинурия (ПНГ) представляет собой редкую приобретенную форму гемолитической анемии, возникшую в результате соматической мутации клеток красного костного мозга. Особое значение в ее описании предписывается немецкому врачу Paul Strübing, описавшему в 1882 г. случай наблюдения за 29-летним пациентом, отмечавшим потемнение мочи в утреннее время, сопровождающееся слабостью, бледностью кожи и видимых слизистых с последующим формированием серовато-желтого оттенка кожных покровов. В моче этого пациента он обнаружил гемоглобин, а также отметил, что плазма крови после приступа приобретает красный цвет. Им было высказано предположение о том, что эритроциты разрушаются внутри сосудов. Его гипотеза предполагала, что во время сна повышается концентрация CO_2 из-за уменьшения скорости кровотока, приводящая к накоплению молочной кислоты и гемолизу измененных эритроцитов [14]. Paul Strübing решил провести практический эксперимент и вводил больному кислоту, однако гемоглобинурия не усилилась. Дальнейшие исследования проводились голландским ученым Hijmans van den Berg (1911), а также американцем Thomas Hale Ham (1937), которому удалось повторить эксперименты Paul Strübing и выполнить ряд своих исследований, после чего исследователь пришел к выводу, что у данных пациентов имеется некоторая особенность эритроцитов, однако фактор, запускающий гемолиз, находится в плазме [15].

По данным исследования, проводившегося с 1940 по 1970 г. у 80 пациентов с ПНГ средний возраст постановки диагноза составлял 42 года, средняя выживаемость 10 лет, при этом 22 пациента прожили 25 лет и более. В половине известных случаев смерть наступила из-за осложнений ПНГ (венозный тромбоз, кровоизлияния) [15]. По данным международного регистра ПНГ на 1 декабря 2014 г., у женщин данная патология встречается незначительно чаще (54,4 % из 2356 человек) [17].

В развитии ПНГ важную роль играет активация системы комплемента. Регуляция системы комплемента происходит на разных этапах комплементарного каскада, благодаря инактивирующим белкам, таким как C1-ингибитор, Фактор I, Витронектин, Протектин (CD59), DAF (CD55). В результате ингибирования синтеза GPI на мембранах клеток отсутствует CD55 (подавляет активность C3-конвертазы) и CD59 (связывает C8 и C9 и ограничивает сборку C5b-C9, именуемую иначе как мембраноатакующий комплекс) [5], что атипично повышает чувствительность эритроцитов к гемолитическому эффекту нормально функционирующей системы комплемента [6, 10, 18]. В диагностике ПНГ имеет значение исследование клона не только в эритроцитарном ростке, но также выявление клона среди лейкоцитов [6], что и было определено у данного пациента.

Заключение

Представленный случай демонстрирует важность комплексного анализа всех данных обследования пациента, в том числе и сопоставление результатов данных анамнеза, клинической картины заболевания, результатов биохимического анализа крови и данных гематологического анализатора с морфологической оценкой клеток в окрашенном мазке крови. Интерес данного случая для лечащих врачей и сотрудников клинико-диагностических лабораторий обусловлен не только редкостью данного заболевания, сложностями в его диагностике, но наличием двух видов гемолиза, особенностями морфологических изменений эритроцитов периферической крови, а также анализом динамики проявлений, в том числе на фоне таргетной терапии ПНГ.

По нашему мнению, исследование морфологии клеток в окрашенном мазке сохраняет свою актуальность и является необходимым этапом обследования пациентов с анемиями.

Список литературы

1. Луговская С.А., Морозова В.Т., Почтарь М.Е., Долгов В.В. Лабораторная гематология. М.: Триада; 2006. С. 223.

2. Делягин В.М. Диагностика гемолитических анемий // Педиатрия. Приложение к журналу Consilium Medicum. 2008. № 3. С. 82-86.

3. Ярзуткина Е.В., Слободнюк Н.А. Лабораторная диагностика анемий // Справочник заведующего КДЛ. 2020. № 3. С. 25-32.

4. Клиническая лабораторная диагностика: в 2 т. Т. 1 / под ред. профессора В.В. Долгова. М.: ООО «Лабдиаг»; 2017. С. 464.

5. Зиннатуллина А.Р., Ишмурзин Г.П. Трудности диагностики пароксизмальной ночной гемоглобинурии в условиях городского стационара // Клиническая практика. 2022. Т. 13, № 1. С. 118-122.

6. Шилова Е.Р. Пароксизмальная ночная гемоглобинурия вчера и сегодня – проблемы и решения: лекция // Вестник гематологии. 2021. Т. 17, № 1. С. 73-78.

7. Кулагин А.Д., Лисуков И.А., Птушкин В.В., и др. Национальные клинические рекомендации по диагностике и лечению пароксизмальной ночной гемоглобинурии // Онкогематология. 2014. Т. 2. С. 20-28.

8. Figueroa J.E., Densen P. Infectious diseases associated with complement deficiencies // Clin Microbiol Rev. 1991. Vol. 4. P. 359-395.

9. Parker C., Omine M., Richards S, et al. International PNH Interest Group. Diagnosis and management of paroxysmal nocturnal hemoglobinuria // Blood. 2005. Vol. 106, N 12. P. 3699-3709.

10. Шилова Е.Р., Глазанова Т.В., Чубукина Ж.В., и др. Пароксизмальная ночная гемоглобинурия у пациентов с апластической анемией: проблемы, особенности, анализ клинического наблюдения // Клиническая онкогематология. 2019. Т. 12, № 3. С. 319-328.

11. Луговская С.А. Возможности гематологических анализаторов // Клиническая лабораторная диагностика. 2007. № 2. С. 6-9.

12. Погорелов В.М., Иванова Л.А., Козинец Г.И. Эффективность и информативность гематологических анализаторов // Гематология и трансфузиология. 2012. Т. 57, № 3. С. 30-37.

13. Андерсон Ш., Сапрыкин В.П., ред. Атлас гематологии / пер с англ. И.А. Поповой, В.П. Сапрыкина. М.: Логосфера; 2007. С. 608.

14. Ford J. Red blood cell morphology // Int J Lab Hematol. 2013. Vol. 35, N 3. P. 351-357.

15. Historical aspects of paroxysmal nocturnal haemoglobinuria: “defining the disease” // British Journal of Haematology. 2002. Vol. 117, N 1. P. 3-22.

16. Hillmen P., Lewis S.M., Bessler M., et al. Natural history of paroxysmal nocturnal hemoglobinuria // N Engl J Med. 1995. Vol. 333, N 19. P. 1253-1258.

17. Socié G., Schrezenmeier H., Muus P., et al. Changing prognosis in paroxysmal nocturnal haemoglobinuria disease subcategories: an analysis of the International PNH Registry // Intern Med J. 2016. Vol. 46. P. 1044-1053.

18. Черешнев В.А., Шмагель К.В. Иммунология: учебник для вузов; РАН, УрО, Ин-т иммунологии и физиологии, Институт экологии и генетики микроорганизмов. 4-е изд., перераб. и доп. М.: Центр стратегического партнерства; 2014. С. 519.

References

1. Lugovskaja SA, Morozova VT, Pochtar’ ME, Dolgov VV. Laboratory hematology. M.: Triada; 2006. 223 p. (In Russ).

2. Deljagin VM. Diagnosis of hemolytic anemia. *Pediatrija. Prilozhenie k zhurnalu Consilium Medicum.* 2008;3:82-6. (In Russ).

3. Jarzutkina EV, Slobodnjuk NA. Laboratory diagnostics of anemia. *Spravochnik zavedujushhego KDL*. 2020;3:25-32. (In Russ).

4. Clinical laboratory diagnostics: in 2 vol. Vol. 1 / ed. prof. VV Dolgov. M.: OOO “Labdiag”; 2017. 464 p. (In Russ).

5. Zinnatullina AR, Ishmurzin GP. Difficulties in diagnosing paroxysmal nocturnal hemoglobinuria in an urban hospital. *Klinicheskaja praktika*. 2022;13(1):118-22. (In Russ). DOI: 10.17816/clinpract89570

6. Shilova ER. Paroxysmal nocturnal hemoglobinuria yesterday and today – problems and solutions (lecture). *Vestnik gematologii*. 2021;17(1):73-8. (In Russ).

7. Kulagin AD, Lisukov IA, Ptushkin VV, et al. National clinical guidelines for the diagnosis and treatment

of paroxysmal nocturnal hemoglobinuria. *Onkogematologija.* 2014;2:20-8. (In Russ). DOI: 10.17650/1818-8346-2014-9-2-20-28

8. Figueroa JE, Densen P. Infectious diseases associated with complement deficiencies. *Clin Microbiol Rev.* 1991;4:359-95. DOI: 10.1128/CMR.4.3.359

9. Parker C, Omine M, Richards S, et al. International PNH Interest Group. Diagnosis and management of paroxysmal nocturnal hemoglobinuria. *Blood.* 2005 Dec 1; 106(12):3699-709. DOI: 10.1182/blood-2005-04-1717

10. Shilova ER, Glazanova TV, Chubukina Zh V, et al. Paroxysmal nocturnal hemoglobinuria in patients with aplastic anemia: problems, features, analysis of clinical observation. *Klinicheskaja onkogematologija*. 2019;12(3):319-28. (In Russ). DOI: 10.21320/2500-2139-2019-12-3-319-328

11. Lugovskaja SA. Capabilities of hematological analyzers. *Klinicheskaja laboratornaja diagnostika.* 2007; 2:6-9. (In Russ).

12. Pogorelov VM, Ivanova LA, Kozinec GI. Effectiveness and informativeness of hematological analyzers. *Gematologija i transfuziologija.* 2012;57(3):30-7. (In Russ).

13. Anderson SC, Poulson KB. Atlas of hematology, Wolters Kluwer / Lippicott Williams & Wilkins; 2003.

14. Ford J. Red blood cell morphology. *Int J Lab Hematol*. 2013;35(3):351-7. DOI: 10.1111/ijlh.12082

15. Historical aspects of paroxysmal nocturnal haemoglobinuria: “defining the disease”. *British Journal of Haematology*. 2002;117(1):3-22. DOI: 10.1046/j.1365-2141.2002.03374.x

16. Hillmen P, Lewis SM, Bessler M, et al. Natural history of paroxysmal nocturnal hemoglobinuria. *N Engl J Med.* 1995;333(19):1253-8. DOI: 10.1056/NEJM199511093331904

17. Socié G, Schrezenmeier H, Muus P, et al. Changing prognosis in paroxysmal nocturnal haemoglobinuria disease subcategories: an analysis of the International PNH Registry. *Intern Med J.* 2016;46:1044-53. DOI: 10.1111/imj.13160

18. Chereshnev VA., Shmagel’ KV. Immunology: studies for universities; RAN, UrO, In-t immunologii i fiziologii, Institut jekologii i genetiki mikroorganizmov. 4-e izd., pererab. i dop. M.: Centr strategicheskogo partnerstva; 2014. 519 p. (In Russ).

Поступила в редакцию / Received 26.10.2022
Принята к публикации / Accepted 09.11.2022

Конфликт интересов. Автор заявляет об отсутствии конфликта интересов.
Conflict of interest. The author declares no conflict of interest.

Финансирование. Исследование проведено без спонсорской поддержки.
Financing. The study was conducted without sponsorship.

Благодарности. Авторы выражают благодарность сотрудникам компании ООО «Медика Продакт» за помощь в подготовке цифровых фотографий окрашенных препаратов мазков крови.
Thanks. The authors express their gratitude to the employees of Medica Product LLC for their help in the preparation of digital photographs of stained preparations of blood smears.

Вклад авторов.
Д. Ю. Соснин – идея подготовки публикации, написание текста статьи.
Л. С. Павленина – выбор пациента для описания, предоставление необходимых данных (распечатки с приборов, окрашенные стеклопрепараты).
А. П. Щёкотова, Д. Ю. Соснин – редактирование текста статьи, консультация стеклопрепаратов.
П. Д. Пинягина – подготовка и редактирование подписей к иллюстрациям, оформление списка литературы.
Authors’ contributions.
D. Yu. Sosnin – the idea of the publication, writing the text of the article.
L. S. Pavlenina – selection of the Patient, provision of the necessary data.
A. P. Shchekotova, D. Yu. Sosnin – editing the text of the article, consultation on painted blood films.
P.D. Piniagina – preparation and editing of captions to illustrations, list of references.

Информированное согласие пациента было получено.
Informed consent from the patient was obtained.

Сведения об авторах / Information about authors

Дмитрий Юрьевич Соснин – д.м.н., доцент, профессор кафедры факультетской терапии № 2, профессиональной патологии и клинической лабораторной диагностики ФГБОУ ВО «Пермский государственный медицинский университет имени академика Е. А. Вагнера» Министерства здравоохранения Российской Федерации, Пермь, Россия.
Dmitriy Yu. Sosnin – MD, PhD, professor at the Department of faculty therapy N 2, occupational pathology and clinical laboratory diagnostics of the Wagner state medical university, E. A. Vagner Perm State Medical University, Ministry of Health of Russian Federation, Perm, Russia.
E-mail: sosnin_dm@mail.ru. **SPIN РИНЦ:** 4204-6796. **Scopus Author ID:** 36020670100.
ORCID: 0000-0002-1232-8826

Алевтина Павловна Щёкотова – д.м.н., доцент, профессор кафедры факультетской терапии № 2, профессиональной патологии и клинической лабораторной диагностики ФГБОУ ВО «Пермский государственный медицинский университет имени академика Е. А. Вагнера» Министерства здравоохранения Российской Федерации, Пермь, Россия.
Alevtina P. Shchekotova – MD, PhD, professor at the Department of faculty therapy N 2, occupational pathology and clinical laboratory diagnostics of the Wagner state medical university, E. A. Vagner Perm State Medical University, Ministry of Health of Russian Federation, Perm, Russia.
E-mail: al_shchekotova@mail.ru. **SPIN РИНЦ:** 8630-8941
ORCID: 0000-0003-0298-2928

Лариса Сергеевна Павленина – биолог клинико-диагностической лаборатории, высшая квалификационная категория, ГБУЗ Пермского края «Ордена «Знак Почета» Пермская краевая клиническая больница», Пермь, Россия.
Larisa S. Pavlenina – biologist of the Clinical laboratory, the highest qualification category, Perm Regional Clinical Hospital, Perm, Russia.
E-mail: pavlenina_l@mail.ru.

Полина Денисовна Пинягина – ординатор кафедры факультетской терапии № 2, профессиональной патологии и клинической лабораторной диагностики ФГБОУ ВО «Пермский государственный медицинский университет имени академика Е. А. Вагнера» Министерства здравоохранения Российской Федерации, Пермь, Россия.
Polina D. Piniagina – resident at the Department of faculty therapy N 2, occupational pathology and clinical laboratory diagnostics of the Wagner state medical university, E. A. Vagner Perm State Medical University, Ministry of Health of Russian Federation. Perm, Russia.
E-mail: pin.polina@yandex.ru.
ORCID: 0000-0002-4003-2336