КЛИНИЧЕСКИЙ СЛУЧАЙ
Clinical Case

Научная статья
УДК 616-006.39
DOI 10.14489/lcmp.2022.01.pp.033-039

ДИАГНОСТИКА ГАСТРОИНТЕСТИНАЛЬНОЙ СТРОМАЛЬНОЙ ОПУХОЛИ ЖЕЛУДКА ПО МАТЕРИАЛУ ТОНКОИГОЛЬНОЙ БИОПСИИ. КЛИНИЧЕСКИЙ СЛУЧАЙ

А. А. Киреев[1], О. И. Пацап[2], В. Н. Высоцкая[3], А. В. Никанорова[4]

[1]Клинико-диагностическая лаборатория стационара (цитологическое подразделение) ГБУЗ «Городская клиническая больница имени С. С. Юдина Департамента здравоохранения города Москвы», Москва, Россия, aa.kireev@bk.ru
[2]Патологоанатомическое отделение ФГБУ «Федеральный центр мозга и нейротехнологий» ФМБА России, Москва, Россия, cleosnake@yandex.ru
[3]Цитологическая лаборатория патологоанатомического отделения ГБУЗ «Городская клиническая больница № 40 Департамента здравоохранения города Москвы», Москва, Россия, cytologykommunarka@gmail.com
[4]ФГБОУ ДПО «Российская медицинская академия непрерывного профессионального образования» Министерства здравоохранения РФ, Москва, Россия, Nikanorovaalex@gmail.com

Гастроинтестинальные стромальные опухоли являются наиболее распространенными мезенхимальными опухолями желудка, вместе с тем являются редкими среди всех опухолей желудочно-кишечного тракта. В данном клиническом случае продемонстрировано использование комплексного подхода в морфологической диагностике GIST желудка по материалу тонкоигольной биопсии.

Ключевые слова: цитопатология, гистология, иммуногистохимия, опухоль желудка, GIST, морфологическая диагностика.

Для цитирования: Киреев А. А., Пацап О. И., Высоцкая В. Н., Никанорова А. В. Диагностика гастроинтестинальной стромальной опухоли желудка по материалу тонкоигольной биопсии. Клинический случай // Лабораторная и клиническая медицина. Фармация. 2022. Т. 2, № 1. С. 33 – 39. DOI 10.14489/lcmp.2022.01.pp.033-039

Research Article

DIAGNOSTIC ASSESSMENT OF GASTRIC GIST BY THE FINE NEEDLE BIOPSY MATERIAL. CLINICAL CASE

A. A. Kireev[1], O. I. Patsap[2], V. N. Vysotskaya[3], A. V. Nikanorova[4]

[1]Clinical Diagnostic Laboratory (Cytological Unit) of S. S. Yudin City Clinical Hospital of the Moscow City Health Department, Moscow, Russia
[2]Pathology Department of the Federal Center of Brain Research and Neurotechnologies of the FMBA of Russia, Moscow, Russia
[3]Cytological Laboratory of the Pathology Department of the City Clinical Hospital No. 40 of the Moscow City Health Department, Moscow, Russia
[4]Russian Medical Academy of Continuing Professional Education of the Ministry of Health of the Russian Federation, Moscow, Russia

GISTs are the most common mesenchymal tumors of the stomach, however, they are rare among all tumors of the gastrointestinal tract. In this clinical case, the use of an integrated approach in the morphological diagnosis of gastric GIST based on fine needle biopsy material was demonstrated.

Key words: cytopathology, histology, immunohistochemistry, gastric tumor, GIST, morphological diagnostic assessment.

For citation: Kireev AA, Patsap OI, Vysotskaya VN, Nikanorova AV. Diagnostic assessment of gastric gist by the fine needle biopsy material. Clinical case. *Laboratory and Clinical Medicine. Pharmacy*. 2022;2(1):33-39. (In Russ). DOI 10.14489/lcmp.2022.01.pp.033-039

Введение

Гастроинтестинальные стромальные опухоли (далее – GIST) – редко встречающиеся, при этом наиболее распространенные среди мезенхимальных опухолей, возникающие в желудочно-кишечном тракте с частотой 4,3 – 20 случаев на миллион населения в год в различных географических регионах; ежегодно наблюдается тенденция к росту заболеваемости [1, 2, 11]. Данные опухоли возникают из интерстициальных клеток Кахаля или их предшественников [3]. Интерстициальные клетки Кахаля являются желудочно-кишечными пейсмекерными клетками сплетения Ауэрбаха и отвечают за генерацию перистальтической волны [3, 4, 11]. Как правило, GIST встречаются у пожилых людей (средний возраст 55 – 60 лет) и редко во втором десятилетии (<1 %) [5, 6]. Средняя выживаемость при тяжелом течении заболевания составляет 20 – 24 месяца, общая выживаемость – около 5 лет [7].

К наиболее частым локализациям относят желудок (60 – 70 %), тонкий и толстый отделы кишечника, аппендикс (20 – 30 и 1 – 20 % соответственно), пищевод (<2 %) [3, 8, 11]. Реже встречаются в сальнике, забрюшинном пространстве, печени, поджелудочной железе. GIST возникают спорадически или на фоне генетических синдромов, таких как нейрофиброматоз 1-го типа, триада Карни или семейные варианты GIST [4, 8]. В 70 – 90 % случаев GIST содержат драйверные мутации в рецепторе тирозинкиназы c-kit, что приводит к активации рецептора и пролиферации опухолевых клеток [7, 11]. Отмечается также ассоциация с мутациями в гене PDGFRA (10 %), BRAF, SDH [1, 3].

Морфология GIST вариабельна: от веретенообразных клеток до эпителиоидных и плеоморфных опухолей. По версии NCCN 2018 года и ESMO/EURACAN в морфологической верификации опухоли необходимо учитывать такие прогностические факторы, как ее размер, локализацию, травматизацию, гистологический тип, глубину инвазии, степень дифференцировки и индекс митотической активности [9].

GIST уникальны тем, что входят в группу новообразований, биологическое поведение которых трудно оценить с помощью цитологического метода исследования [11]. В то же время особенности расположения опухолей группы GIST (интрамуральное/подслизистое) часто затрудняют доступ для простой эндоскопической биопсии слизистой оболочки, что в ряде случаев усиливает роль цитологического исследования аспиратов, полученных с помощью тонкоигольной биопсии под эндоскопическим ультразвуковым контролем [11].

Патоморфологическое и иммуногистохимическое исследования являются обязательными для проведения дифференциальной диагностики данной группы опухолей. К наиболее чувствительным и специфическим маркерам относят CD117 c-kit (95 %) и DOG1. Ранним маркером GIST является CD34 (70 %), однако он менее чувствителен и менее специфичен. В зависимости от анатомических зон может изменяться окрашивание: в тонкой кишке чаще экспрессируются S100 и SMA (25 %). Отмечается также различная цитоплазматическая экспрессия антител Vimentin и Desmin (5 %). Дополнительную информацию для установления диагноза представляют молекулярные и генетические биомаркеры (KIT/PDGFRA) [8, 10].

Результаты клинического наблюдения и обсуждение

В данной работе мы опишем клинический случай новообразования желудка у пациента. Этапное лечение выполнялось на базе отделения ГБУЗ «ГКБ № 40 ДЗМ».

Пациент С., мужчина 55 лет, при плановой госпитализации направлен на скрининговую ЭГДС, при выполнении которой в антральном отделе желудка по большой кривизне визуализировано неэпителиальное образование округлой полушаровидной формы, 1,4 см в диаметре, выявлен положительный «симптом шара». При проведении эндосонографического исследования желудка обнаружено неэпителиальное образование нижней трети тела желудка с локализацией во втором эхослое; эндосонографические характеристики с дифференциальной диагностикой лейомиомы или GIST.

Была выполнена тонкоигольная аспирационная биопсия под эндоскопическим ультразвуковым контролем для морфологической верификации диагноза.

В цитологическую лабораторию доставлено два стеклопрепарата с материалом тонкоигольной аспирационной биопсии, проведена пробоподготовка и окраска по Май-Грюнвальд-Гимза.

Анализ цитологической картины показал, что исследуемый материал состоял преимущественно из элементов крови, вместе с тем диагностически значимые элементы были визуализированы в небольшом количестве и представлены полиморфными «голыми» ядрами (веретенообразной, округлой, овальной и неправильной формами), расположенными как разрозненно, так и в виде скоплений (рис. 1, A – F).

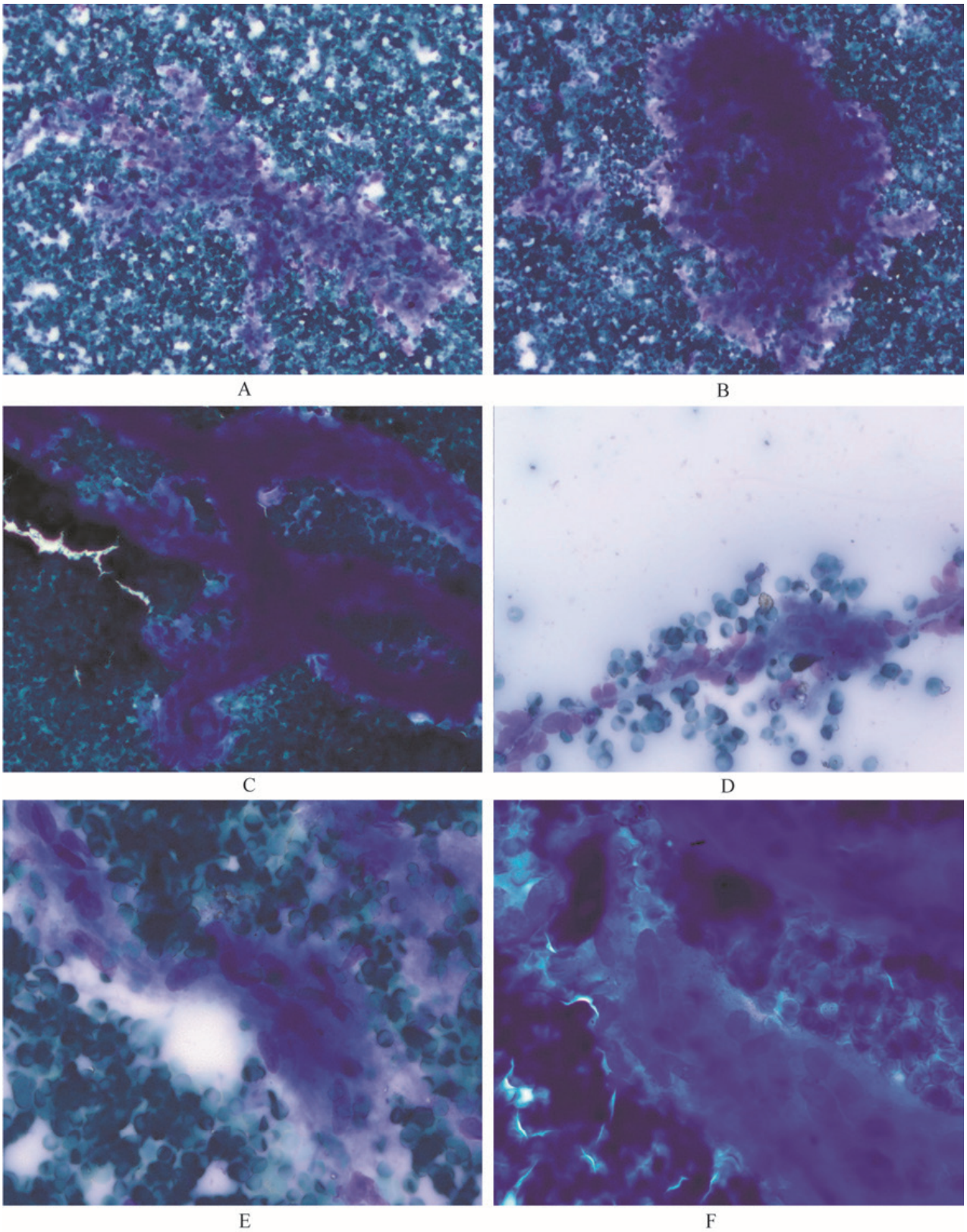

Рис. 1. Материал тонкоигольной аспирационной биопсии желудка. Рыхлые скопления опухолевых клеток. Окраска Май-Грюнвальд-Гимза
A, B, C – ×100; D, E, F – ×400

Fig. 1. Material of fine needle gaster biopsy, showing packless tumor cell nests. MGG stain
A, B, C – ×100; D, E, F – ×400

Часть из представленных элементов расположена вдоль васкулярного компонента. Цитоплазма опухолевых клеток практически не визуализируется, в связи с чем клеточный состав материала имеет вид «голых» ядер, структура ядерного хроматина иррегулярная, в части ядер отмечаются борозды, ядрышки не визуализируются.

В соответствии с принципами коллегиальности стеклопрепараты были пересмотрены цитопатологами ГБУЗ «ГКБ № 40 ДЗМ», проконсультированы цитопатологами ГБУЗ «ГКБ им. С. С. Юдина ДЗМ». Описываемый случай вызывает ряд трудностей в цитологической диагностике в связи с отсутствием возможности утвердительного заключения в отношении дифференцировки клеточных элементов.

Дифференциальная диагностика проводилась между злокачественным новообразованием неэпителиальной природы и метастатическим поражением. В ходе диагностического поиска с учетом клинико-анамнестических данных, а также данных проведенных инструментальных исследований исключен вариант наличия метастатического поражения желудка.

По результату коллегиального анализа представленных стеклопрепаратов с учетом анамнестических данных и данных инструментальных исследований было выдано цитологическое заключение: «Цитологическая картина соответствует злокачественному неэпителиальному новообразованию желудка (нельзя исключить стромальную опухоль)».

На гистологическое исследование было доставлено два коричневатых столбика 0,2 – 0,5 см в длину. Микроскопическая картина была представлена образованием в стенке желудка мезенхимального генеза, состоящим преимущественно из веретеновидных клеток с фасцикулярным типом роста. Опухолевые клетки – с относительно небольшими ядрами, пылевидным хроматином, некоторые с нуклеолами. Цитоплазма клеток оксифильная, местами определяются клетки плазмацитоидного вида. Митотическая активность низкая – 1 фигура митоза на 50 полей зрения. Некрозов не обнаружено (рис. 2). Для уточнения гистогенеза новообразования материал был направлен на иммуногистохимическое исследование с антителами к CD117 c-kit, SMA, CD34, Desmin, S100.

По данным ИГХ-исследования, была выявлена позитивная цитоплазматическая реакция в 100 % клеток к CD117, позитивная цитоплазматическая реакция в 100 % к CD34, позитивная цитоплазматическая реакция в 80 % клетках к SMA. В опухолевых клетках отсутствовала экспрессия к Desmin, S100 (рис. 3, A – E).

С учетом результатов морфологического исследования, ИГХ-исследования выдано заключение: гастроинтестинальная стромальная опухоль, веретеноклеточный тип, grade 2.

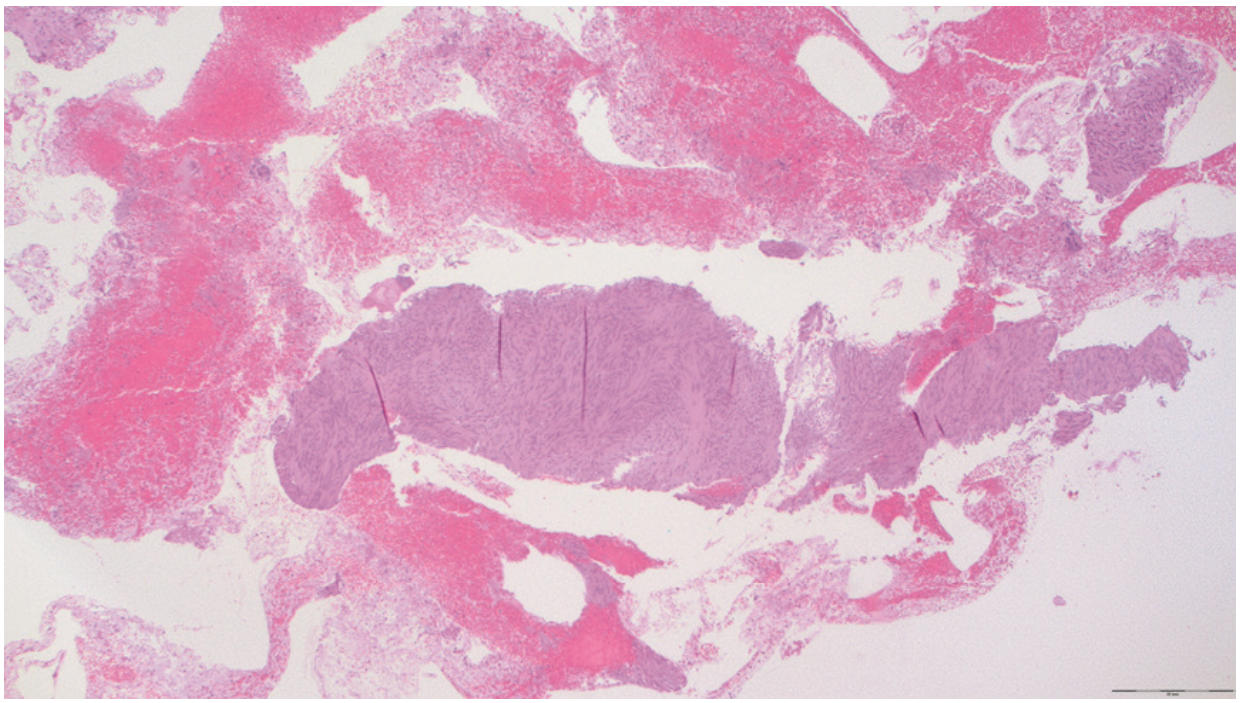

Рис. 2. Образование желудка представлено столбиком ткани: опухоль построена преимущественно из веретенообразных клеток, формирующих разнонаправленные пучки и тяжи, ×100

Fig. 2. The neoplasm of the stomach is represented by a core of tissue: the tumor is built mainly of spindle-shaped cells forming multidirectional bundles and strands, ×100

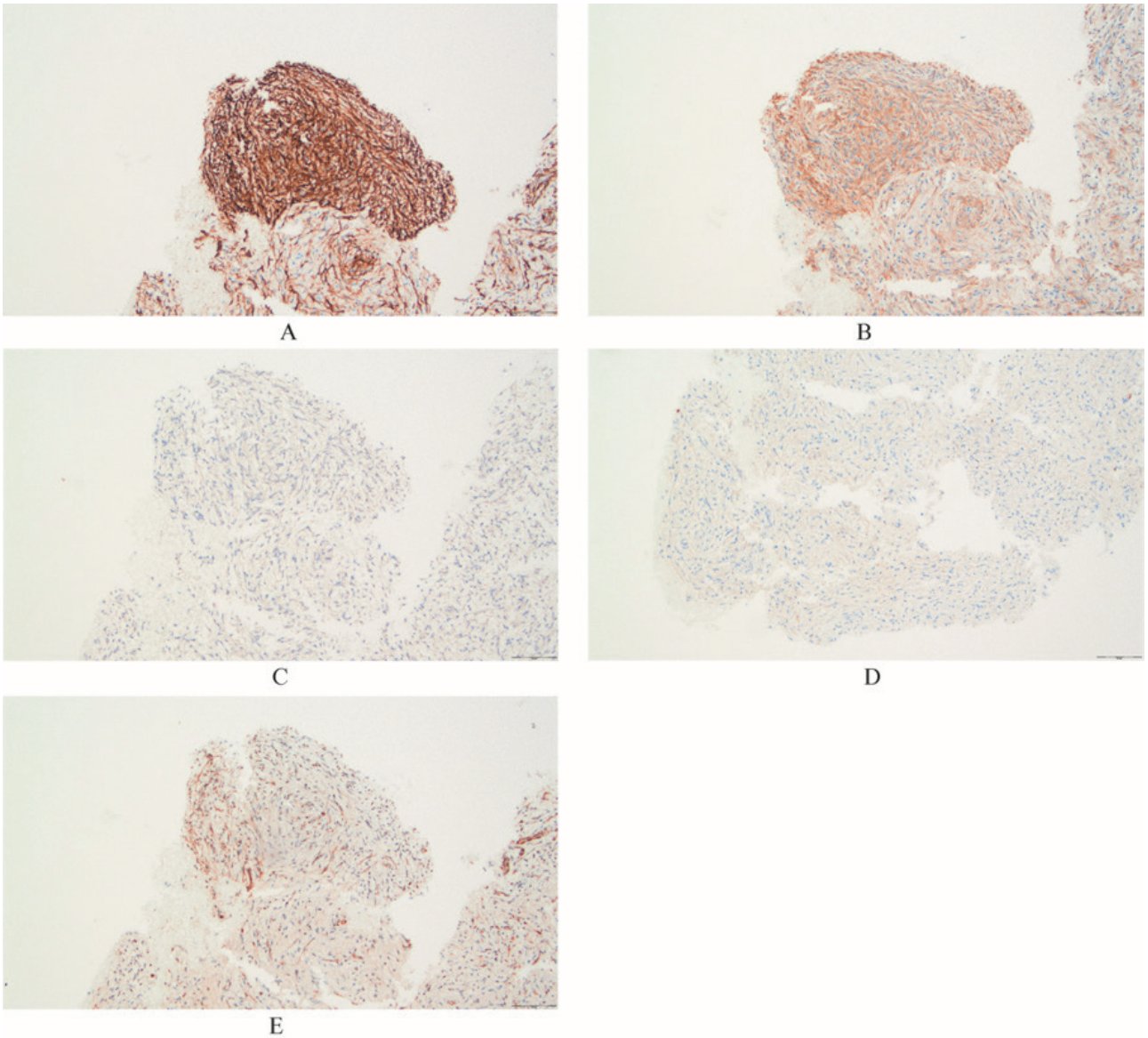

Рис. 3. Иммуногистохимическое исследование, ×100
A – выраженная экспрессия CD34; B – умеренная экспрессия CD117; C – негативная экспрессия Desmin;
D – негативная экспрессия S100; E – очаговая экспрессия SMA (гладкомышечный актин)
Fig. 3. Immunohistochemical study, ×100
A – marked expression of CD34; B – moderate expression of CD117; C – negative expression of Desmin;
D – negative expression of S100; E – focal expression of SMA (smooth muscle actin)

Заключение

GIST являются наиболее распространенными мезенхимальными опухолями желудочно-кишечного тракта и характеризуются сложным гистогенезом и вариабельной морфологической картиной. Учитывая тот факт, что интрамуральное (подслизистое) расположение GIST в ряде случаев затрудняет доступ к ним при проведении биопсии, для морфологической верификации рационально применять комплексный подход, используя цитологическое, гистологическое и ИГХ-исследования.

Список литературы

1. Vankona B., Behensla K., Bauer M., et al. Morphological features useful in the differential diagnosis between undifferentiated carcinoma and gastrointestinal stromal tumor // Annals of Diagnostic Pathology. 2020. Vol. 46. P. 151527.

2. Abdalla Al-Zawi A., Salama S., Hymn Edwin Ho M., et al. Incidental micro-GIST found on post-sleeve gastrectomy. A case report and literature review // Biuletyn Polskiego Towarzystwa Onkologicznego Nowotwory. 2019. Vol. 4, N 1. P. 65030.

3. Ogun G.O., Adegoke O.O., Rahman A., et al. Gastrointestinal Stromal Tumours (GIST): a review of cases from Nigeria // Journal of Gastrointestinal Cancer. 2020. Vol. 51. P. 729-737.

4. Waidhauser J., Bornemann A., Trepel M., et al. Frequency, localization, and types of gastrointestinal stromal tumor-associated neoplasia // World J Gastroenterol. 2019. Vol. 25, N 30. P. 4261-4277.

5. Wong N., Taniere P., Walsh S., et al. Gastrointestinal stromal tumor with multiple primary tyrosine kinase mutations – clinicopathologic and molecular characterization // Applied Immunohistochemistry & Molecular Morphology. 2019. Vol. 27, N 6. P. 461-465(5).

6. Miettinen M., Lasota J. Gastrointestinal stromal tumors: review on morphology, molecular pathology, prognosis, and differential diagnosis // Arch Pathol Lab Med. 2006. Vol. 130, N 10. P. 1466-1478.

7. Farag S., Smith M.J., Fotiadis N., et al. Revolutions in treatment options in gastrointestinal stromal tumours (GISTs): the latest updates // Current Treatment Options in Oncology. 2020. Vol. 21, N 55.

8. Ceausu M., Socea B., Ciobotaru V., et al. A multidisciplinary approach in the diagnostic challenge of GIST // Experimental and Therapeutic Medicine. 2021. N 1063.

9. Zhang H., Liu Qi. Prognostic indicators for gastrointestinal stromal tumors: a review // Translational Oncology. 2020. Vol. 13, N 10. P. 100812.

10. Wu C.E., Tzen C.Y., Wang S.Y., Yeh C.N. Clinical diagnosis of gastrointestinal stromal tumor (gist): from the molecular genetic point of view // Cancers (Basel). 2019. Vol. 11, N 5. P. 679.

11. Gargi Kapatia, Nalini Gupta, Uma Nahar Saikia, et al. Fine needle aspiration cytology of primary and metastatic gastrointestinal stromal tumor // Cytopathology. 2020. Mar; Vol. 31, N 2. P. 136-143.

References

1. Vankona B, Behensla K, Bauer M, et al. Morphological features useful in the differential diagnosis between undifferentiated carcinoma and gastrointestinal stromal tumor. *Annals of Diagnostic Pathology*. 2020;46:151527. doi.org/10.1016/j.anndiagpath.2020.151527

2. Abdalla Al-Zawi A, Salama S, Hymn Edwin Ho M, et al. Incidental micro-GIST found on post-sleeve gastrectomy. A case report and literature review. *Biuletyn Polskiego Towarzystwa Onkologicznego Nowotwory*. 2019;4(1):42-5.

3. Ogun GO, Adegoke OO, Rahman A, et al. Gastrointestinal Stromal Tumours (GIST): a review of cases from Nigeria. *Journal of Gastrointestinal Cancer*. 2020;51:729-37. doi.org/10.1007/s12029-019-00318-6

4. Waidhauser J, Bornemann A, Trepel M, et al. Frequency, localization, and types of gastrointestinal stromal tumor-associated neoplasia. *World J Gastroenterol*. 2019;25(30):4261-77. doi: 10.3748/wjg.v25.i30.4261

5. Wong N, Taniere P, Walsh S, et al. Gastrointestinal stromal tumor with multiple primary tyrosine kinase mutations – clinicopathologic and molecular characterization. *Applied Immunohistochemistry & Molecular Morphology*. 2019; 17(6):461-5. doi.org/10.1097/PAI.0000000000000660

6. Miettinen M, Lasota J. Gastrointestinal stromal tumors: review on morphology, molecular pathology, prognosis, and differential diagnosis. *Arch Pathol Lab Med*. 2006;130(10):1466-78. doi.org/10.5858/2006-130-1466-GSTROM

7. Farag S, Smith MJ, Fotiadis N, et al. Revolutions in treatment options in gastrointestinal stromal tumours (GISTs): the latest updates. *Current Treatment Options in Oncology*. 2020;21(55). doi: 10.1007/s11864-020-00754-8

8. Ceausu M, Socea B, Ciobotaru V, et al. A multidisciplinary approach in the diagnostic challenge of GIST. *Experimental and Therapeutic Medicine*. 2021. N 1063. doi.org/10.3892/etm.2021.10497

9. Zhang H, Liu Qi. Prognostic indicators for gastrointestinal stromal tumors: a review. *Translational Oncology*. 2020;13(10):100812. doi.org/10.1016/j.tranon.2020.100812

10. Wu CE, Tzen CY, Wang SY, Yeh CN. Clinical diagnosis of gastrointestinal stromal tumor (gist): from the molecular genetic point of view. *Cancers* (*Basel*). 2019;11(5):679. doi: 10.3390/cancers11050679.

11. Gargi Kapatia, Nalini Gupta, Uma Nahar Saikia, et al. Fine needle aspiration cytology of primary and metastatic gastrointestinal stromal tumor. *Cytopathology*. 2020. Mar; 31(2):136-43.

Поступила в редакцию / Received 26.01.2021
Принята к публикации / Accepted 17.02.2021

Конфликт интересов. Авторы заявляют об отсутствии конфликта интересов.
Conflict of interest. The authors declare no conflict of interest.

Финансирование. Финансирование. Исследование проведено без спонсорской поддержки.
Financing. The study was conducted without sponsorship.

Сведения об авторах / Information about authors



Андрей Андреевич Киреев – к.м.н., врач КЛД ГБУЗ «Городская клиническая больница имени С. С. Юдина Департамента здравоохранения города Москвы», Москва, Россия.
Andrey A. Kireev – MD, PhD, cytologist, Diagnostic Laboratory, City Clinical Hospital named after S. S. Yudin of the Department of Health of the City of Moscow, Moscow, Russia.
E-mail: aa.kireev@bk.ru. **SPIN РИНЦ:** 9035-6812
ORCID: 0000-0002-1366-7504



Ольга Игоревна Пацап – к.м.н., заведующий патологоанатомическим отделением ФГБУ «Федеральный центр мозга и нейротехнологий» ФМБА России, Москва, Россия.
Olga I. Patsap – MD, PhD, Head of Pathology Department, “Federal Center of Brain Research and Neurotechnologies” of the FMBA of Russia, Moscow, Russia.
E-mail: cleosnake@yandex.ru. **SPIN РИНЦ:** 6460-1758
ORCID: 0000-0003-4620-3922

Валерия Николаевна Высоцкая – врач КЛД цитологической лаборатории патологоанатомического отделения ГБУЗ «Городская клиническая больница № 40 Департамента здравоохранения города Москвы», Москва, Россия.
Valeria N. Vysotskaya – Cytologist, Cytological Laboratory of the Pathology Department, “City Clinical Hospital No. 40 of the Moscow Department of Health”, Moscow, Russia.
E-mail: cytologykommunarka@gmail.com. **SPIN РИНЦ:** 9330-9191
ORCID: 0000-0002-8650-4378

Александра Владимировна Никанорова – врач-ординатор ФГБОУ ДПО «Российская медицинская академия непрерывного профессионального образования» Министерства здравоохранения РФ, Москва, Россия.
Alexandra V. Nikanorova – Resident Pathologist, “Russian Medical Academy of Continuing Professional Education” of the Ministry of Health of the Russian Federation, Moscow, Russia.
E-mail: Nikanorovaalex@gmail.com. **SPIN РИНЦ:** 3815-4541
ORCID: 0000-0001-5485-5803

ИнтерЛабСервис

EASY**PREP**

Первая в мире полностью автоматизированная система пробоподготовки для жидкостной цитологии на основе технологии седиментации, обеспечивающая приготовление стандартизованных тонкослойных препаратов цервикальной цитологии и других негинекологических образцов.

РУ № РЗН 2021/15154 от 20.08.2021г.

КЛЮЧЕВЫЕ ОСОБЕННОСТИ

Полная автоматизация

все этапы пробоподготовки выполняются автоматически, без участия оператора

Чистота мазка

фон свободен от слизи, клеток крови и воспалительных элементов

Высокая клеточность препарата

технология седиментации позволяет сохранять 100% клеточного материала

Многофункциональность

опциональные модули штрихкодирования и окрашивания исключают возможность ошибки и минимизируют человеческий фактор

Гибкость

возможно одновременное приготовление как гинекологических, так и негинекологических препаратов

Адаптивность

параметры работы прибора настраиваются индивидуально под потребности лаборатории

Консервирующий раствор EASYPREP

предотвращает денатурацию белков, высыхание, ухудшение качества образца, а также обеспечивает сохранность морфологической структуры клеток.

Возможно повторное приготовление препарата и ПЦР-диагностика на ВПЧ

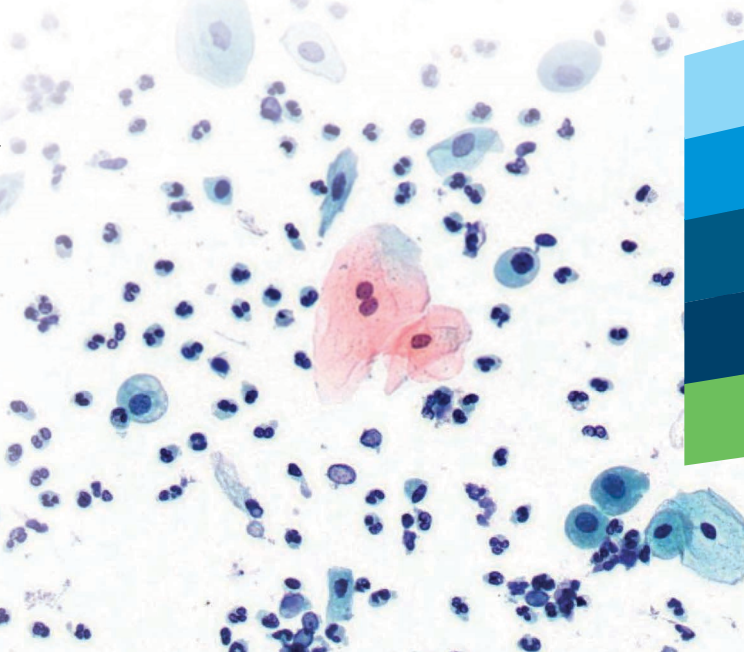

YD Diagnostics

+8 (800) 100-28-84;
www.interlabservice.ru

Vision Hema
Автоматический анализ мазка крови

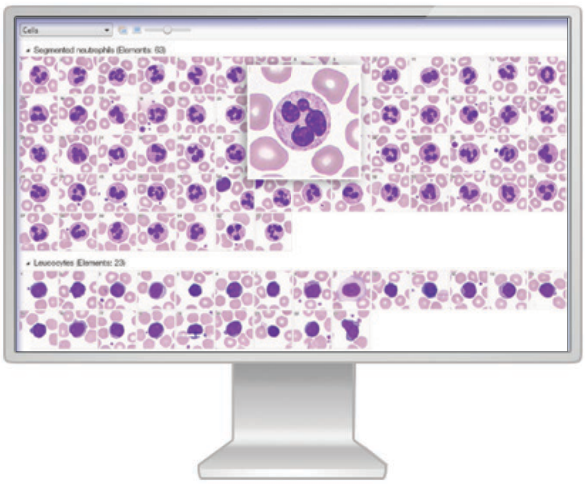

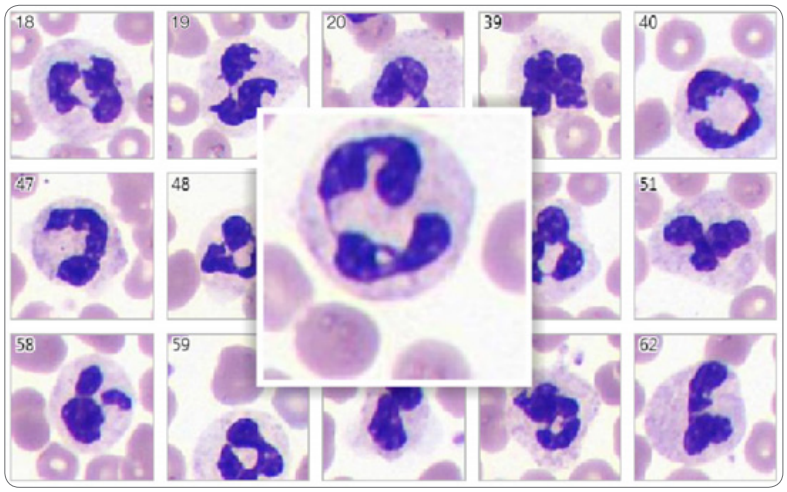

Идентификация и преклассификация лейкоцитов

— Базофилы
— Эозинофилы
— Промиелоциты
— Миелоциты
— Метамиелоциты
— Палочкоядерные нейтрофилы
— Сегментоядерные нейтрофилы
— Лимфоциты
— Моноциты
— Реактивные лимфоциты
— Бласты
— Эритробласты

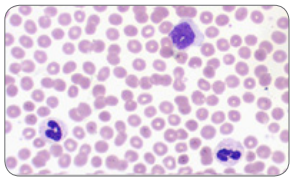

Анализ эритроцитов

— Размер
— Цвет
— Форма
— Включения

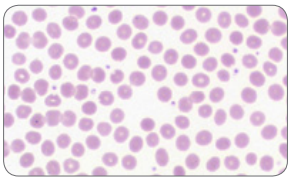

Анализ тромбоцитов

— Нормальные
— Микро
— Макро

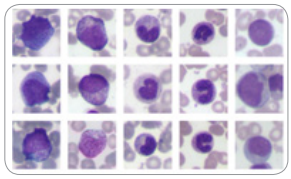

Анализ сложных и патологических клеток

— Клетки с дегенеративными изменениями
— Молодые формы нейтрофилов
— Атипичные формы лимфоцитов
— Бласты
— Эритробласты, тени и другие клетки не лейкоцитарного ряда

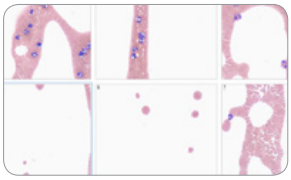

Сканирование «метелки мазка»

— Дополнительная оценка атипичных форм лейкоцитов
— Оценка агрегации тромбоцитов

WEST MEDICA

West Medica Produktions- und Handels- Gmb
Brown-Boveri-Straße 6, B17-1, 2351 Wiener Neudorf, Austria
tel.: +43 (0) 2236 892465, fax: +43 (0) 2236 892464
vienna@westmedica.com, www.vchromer.com

Официальный дистрибьютер: МЕДИКА ПРОДАКТ
ул. Шереметьевская, 85, стр. 5, Москва, 129075
тел.: +7 (495) 787-44-01, факс. +7 (495) 787-44-01
news@medicaproduct.ru, www.vchromer.ru

Научно-практический
ежеквартальный
рецензируемый журнал

ISSN 2712-9330 (Online)

№1 • 2022
(003) Том 2

Лабораторная и клиническая медицина. Фармация

Laboratory and Clinical Medicine. Pharmacy

4 Оригинальные статьи
Результативность естественной и искусственной иммунизации против новой коронавирусной инфекции у лиц, контактных с заболевшими COVID-19. Клинические наблюдения

17 Клинический случай
Случай анемии смешанного генеза с расхождением результатов между 3-DIFF гематологическим анализатором и световой микроскопией

56 Обзорные статьи
Мировой фармацевтический рынок: трендвотчинг

Dilos

Эл. почта
info@dilos.su

Телефоны
+7 495 120-11-42
8 (800) 500-11-74

Адрес
117105, г. Москва,
Новоданиловская набережная 6к1,
2 этаж

Журнал Международной Школы Цитологии
и Медицинской Школы Инноваций

IMS INNOVATORY MEDICAL SCHOOL
Международная Школа Цитологии
International Cytology School